FACULTE DE MÉDECINE DE PARIS

Année 1932

THÈSE

N° 48

POUR LE

DOCTORAT EN MÉDECINE

(DIPLOME D'ÉTAT)

PAR

Henry JEANNE

Né le 13 mai 1901 à Rouen

Ancien Externe des Hôpitaux de Paris

Interne (Médaille d'Or) de l'Hôpital de St-Germain-en-Laye

DES FRACTURES DIAPHYSAIRES OUVERTES DE LA JAMBE

Président : M. GOSSET, *Professeur*

PARIS

LIBRAIRIE LOUIS ARNETTE

2, RUE CASIMIR-DELAVIGNE, 2

1932

FACULTÉ DE MÉDECINE DE PARIS

Année 1932

THÈSE

N°

POUR LE

DOCTORAT EN MÉDECINE

(DIPLOME D'ÉTAT)

PAR

Henry JEANNE

Né le 13 mai 1901 à Rouen

Ancien Externe des Hôpitaux de Paris

Interne (Médaille d'Or) de l'Hôpital de St-Germain-en-Laye

DES FRACTURES DIAPHYSAIRES OUVERTES DE LA JAMBE

Président : M. GOSSET, *Professeur*

PARIS

LIBRAIRIE LOUIS ARNETTE

2, RUE CASIMIR-DELAVIGNE, 2

1932

LE DOYEN. . . BALTHAZARD.

I. — PROFESSEURS

	MM.
Anatomie	ROUVIERE.
Anatomie médico-chirurgicale et chirurgie expérimentale	GRÉGOIRE.
Physiologie	BINET.
Physique médicale	STROHL.
Chimie générale	DESGREZ.
Bactériologie	LEMIERRE.
Parasitologie et histoire naturelle médicale	BRUMPT.
Pathologie et thérapeutique générales	BAUDOUIN.
Pathologie médicale	CLERC.
Pathologie chirurgicale	LENORMANT.
Anatomie pathologique	ROUSSY.
Histologie	CHAMPY.
Pharmacologie et matière médicale	TIFFENEAU.
Thérapeutique	LOEPER.
Hygiène et Médecine préventive	TANON.
Médecine légale	BALTHAZARD.
Histoire de la médecine et de la chirurgie	LAIGNEL-LAVASTINE.
Pathologie expérimentale et comparée	FIESSINGER.
Hydrologie thérapeutique et climatologie	M. VILLARET.
Clinique médicale	CARNOT. BEZANÇON. ACHARD. Marcel LABBÉ
Hygiène et clinique de la première enfance	LEREBOULLET.
Clinique des maladies des enfants	NOBÉCOURT.
Clinique des maladies mentales et des maladies de l'encéphale	H. CLAUDE.
Clinique des maladies cutanées et syphilitiques	GOUGEROT.
Clinique des maladies du système nerveux	GUILLAIN.
Clinique des maladies infectieuses	TEISSIER.
Clinique chirurgicale	DELBET. CUNÉO. LEJARS. GOSSET.
Clinique ophtalmologique	TERRIEN.
Clinique urologique	LEGUEU.
Clinique d'accouchements	COUVELAIRE. BRINDEAU. JEANNIN.
Clinique gynécologique	J.-L. FAURE.
Clinique chirurgicale infantile et orthopédie	OMBREDANNE.
Clinique thérapeutique médicale	RATHERY.
Clinique oto-rhino-laryngologique	LEMAITRE.
Clinique thérapeutique chirurgicale	Pierre DUVAL.
Clinique propédeutique	SERGENT.
Clinique de la tuberculose	Léon BERNARD
Professeur sans chaire	MAUCLAIRE.

R. UNIV.
BIBLIOTHEEK
LEIDEN

II. — AGRÉGÉS EN EXERCICE

MM.

ALAJOUANINE Neurologie et Psychiatrie.
AUBERTIN . . Pathologie médicale.
BÉNARD (Henri. . . . . Pathologie médicale.
BROCQ . . . . Pathologie chirurgicale.
BRULÉ . . . . Pathologie médicale.
BUSQUET . . Pharmacologie.
CADENAT . . Pathologie chirurgicale.
CATHALA . . Pathologie médicale.
CHABROL . . Pathologie médicale.
CHAILLEY-BERT. . . Physiologie.
CHEVALLIER. Pathologie médicale.
DOGNON . . . Physique.
DONZELOT. . Pathologie médicale.
ECALLE . . . Obstétrique.
FEY . . . . . Urologie.
GASTINEL . . Bactériologie.
GATELLIER . Pathologie chirurgicale.
De GAUDART D'ALLAINES Pathologie chirurgicale.
GIROUD . . . Histologie.
HARVIER. . . Pathologie médicale.
HAZARD . . . Pharmacologie.
HOVELACQUE Anatomie.
HUGUENIN. . Anatomie pathologique.
HUTINEL. . . Pathologie médicale.
JOANNON. . . Hygiène.

MM.

LABBÉ (Henri). Chimie biologique.
LAROCHE(Guy) Pathologie médicale.
LEVEUF . . . Pathologie chirurgicale.
LEVY-VALENSI. Neurologie et psychiatrie.
LIAN. . . . . Pathologie médicale.
MILLOT. . . . Histologie.
MONDOR . . . Pathologie chirurgicale
MOREAU . . . Pathologie médicale.
MOULONGUET. . . . Pathologie chirurgicale.
MOURE . . . . Pathologie chirurgicale
MULON . . . . Histologie.
OBERLING . . Anatomie pathologique.
OLIVIER . . . Anatomie.
PIEDELIÈVRE Médecine légale.
PORTES . . . Obstétrique.
QUENU. . . . Pathologie chirurgicale.
RICHET Fils . Physiologie.
SANNIÉ . . . Chimie biologique.
SÉZARY. . . . Dermatologie et syphiligraphie.
VALLERY-RADOT (Pasteur). Pathologie médicale.
VAUDESCAL . Obstétrique.
VELTER . . . Ophtalmologie.
VERNE . . . . Histologie.
VIGNES. . . . Obstétrique.

III. — AGRÉGÉS RAPPELÉS A L'EXERCICE

pour le service des examens

MM.

GUÉNIOT . . . . Obstétrique.
LEQUEUX . . . . Obstétrique
LEROUX . . . . . Anatomie pathologique.

MM.

NEVEU-LEMAIRE Parasitologie.
REFTERER. . Histologie.
ZIMMERN. . . Physique.

IV. — AGRÉGÉS CHARGÉS DE COURS DE CLINIQUE

à titre permanent

MM.	
ABRAMI . . .	Clinique médicale.
CHIRAY. . . .	Clinique médicale.
DEBRE	Clinique médicale.
DUVOIR. . . .	Clinique médicale.
BASSET. . . .	Clinique chirurgicale.
CHEVASSU . .	Clinique chirurgicale.
HEITZ-BOYER	Clinique chirurgicale.
MATHIEU. . .	Clinique chirurgicale.
MOCQUOT . .	Clinique chirurgicale.
PROUST . . .	Clinique chirurgicale.
SCHWARTZ. .	Clinique chirurgicale.
LE LORIER . .	Clinique obstétricale.
LEVY-SOLAL .	Clinique obstétricale.
METZGER. . .	Clinique obstétricale.

V. — CHARGÉS DE COURS

MM. MAUCLAIRE, professeur sans chaire.	Chargé du cours de chirurgie orthopédique chez l'adulte pour les accidentés du travail, les mutilés de guerre et les infirmes adultes.
FREY	Stomatologie.
LEDOUX-LEBARD	Radiologie clinique.
WEIL-HALLÉ.	Puériculture.

Par délibération en date du 9 décembre 1798, l'École a arrêté que les opinions mises dans les dissertations qui lui seront présentées, doivent être considérées comme propres à leurs auteurs et qu'elle n'entend leur donner aucune approbation ni improbation.

A LA MÉMOIRE DE MON PÈRE

Monsieur le Professeur A. JEANNE

Chirurgien de l'Hospice Général de Rouen
Professeur de Clinique Chirurgicale
Membre correspondant de la Société de Chirurgie (1876-1926)

Dont la confiance et la profonde tendresse ont guidé ma vocation et m'ont appris le culte de la vérité et l'amour de mes malades.

A Monsieur le Professeur A. GOSSET

Membre de l'Académie de Médecine
Professeur de Clinique chirurgicale à la Faculté
Chirurgien de l'Hôpital de la Salpêtrière
Grand officier de la Légion d'Honneur

Pour le grand honneur qu'il nous fait en acceptant la présidence de cette thèse.

Pour les leçons reçues de lui dans son service de la Salpêtrière. Nous le prions d'agréer l'expression de notre respectueuse gratitude.

A MM. les Docteurs J. P. LAMARE et M. LARGET

Chirurgiens de l'Hôpital de St-Germain en Laye
Anciens aides d'Anatomie à la Faculté
Anciens Chefs de Clinique à la Faculté

Inspirateurs de ce travail.

Qu'ils me permettent de ne les séparer ici.

Ni dans la très respectueuse affection que je leur porte.

Ni dans la reconnaissance que je leur dois pour l'accueil si large et si bienveillant qu'ils m'ont réservé dans leurs services, se dépensant généreusement pour ma formation professionnelle.

Ni dans l'admiration que m'ont inspiré : la perfection de leur enseignement, la précision de leur technique et leur inlassable dévouement pour leurs malades et pour leurs élèves.

A MES MAITRES DANS LES HOPITAUX

Rouen (**Externat**)

Monsieur le Professeur F. DÉVÉ

Professeur de Clinique Médicale
Médecin de l'Hôtel-Dieu
Officier de la Légion d'Honneur

A qui va doublement ma reconnaissance comme maître incomparable et comme ami dévoué d'un être très cher dont il a adouci les derniers instants.

Paris (**Externat**)

Monsieur le Professeur R. GRÉGOIRE.
Monsieur le Docteur BAUDET.
Monsieur le Professeur N. FIESSINGER.
Monsieur le Docteur LÆDERICH.
Monsieur le Professeur agrégé SÉZARY.
Monsieur le Professeur agrégé MOULONGUET.
Monsieur le Professeur F. TERRIEN

A Monsieur le Docteur HUC

Chirurgien de l'Hôpital St-Joseph
Assistant d'orthopédie des Enfants Malades
Chirurgien orthopédiste de l'Hôpital de St-Germain en Laye

Dont nous avons eu le rare bonheur de recevoir le clair enseignement pendant toute la durée de nos études.

D'abord comme conférencier, joignant au souci de préparer ses élèves au concours celui plus élevé de les instruire.

Ensuite comme chef de service, convaincu entraînant, enthousiaste.

Au cours de ces dernières années, la situation de l'Hôpital de Saint-Germain-en-Laye, au centre d'une grande région industrielle, à l'orée de la route la plus meurtrière de France, nous a valu de traiter un très grand nombre de fractures. Il nous a paru intéressant de chercher, pour celles dont le traitement est encore discuté, à revoir les blessés soignés, et les résultats obtenus.

Nous nous occuperons ici des fractures diaphysaires ouvertes de jambe, englobant dans cette étude les fractures sus-malléolaires qui ont avec elles une complète similitude de traits, de symptômes, de traitement, d'évolution.

Pendant ces cinq dernières années, 87 de ces fractures ont été traitées dans les deux services chirurgicaux de MM. Lamare et Larget. Nous nous sommes malheureusement heurté aux difficultés habituellement rencontrées quand on veut revoir d'anciens malades d'hôpital, difficultés qui pour nous sont d'autant plus grandes que beaucoup de nos blessés sont ou des accidentés demeurant loin de notre centre ou des travailleurs étrangers : italiens, polonais, algériens, dont pour beaucoup il nous a été impossible de retrouver la trace. Nous ne

ferons donc état que des 43 cas que nous avons revus, cas auxquels nous ajoutons 4 cas de blessés plus anciens : 1921-1922-1924 que nous ont fait retrouver le hasard d'une maladie intercurrente et dont nous avons pu reconstituer l'observation complète. Soit au total 47 cas. Ce chiffre nous a paru suffisant pour essayer de tirer quelques conclusions sur la valeur respective des méthodes employées, méthodes très variables, et c'est l'étude de ces résultats qui nous a dicté la ou plutôt les lignes de conduite que nous suivons actuellement en présence de telles fractures.

Nous rapporterons d'abord nos observations, nous contentant auparavant de préciser ce qu'il faut entendre par les termes que nous emploierons pour juger tant les résultats que la gravité des fractures traitées.

Pour juger des résultats, nous appellerons :

Résultats parfaits : la « restitutio ad integrum » ;

Résultats bons : les cas où il existe un résultat fonctionnel excellent, mais où on peut relever un léger défaut sur un point non essentiel, c'est-à-dire ne gênant pas la fonction ;

Résultats médiocres : les cas où il existe une gêne légère de la fonction ou un défaut marqué de reconstitution anatomique ;

Résultats mauvais : les cas où il y a une impotence fonctionnelle marquée, ou de gros troubles locaux.

Pour juger de la gravité, nous utiliserons la classification que donne Lecène en 4 groupes (in *Chirurgie des os et des articulations des membres*, p. 15).

Groupe I : Fractures diaphysaires ouvertes avec simple ponction de la peau ;

Groupe II : Fracture diaphysaire avec embrochement de la peau et issue permanente de l'un des fragments au dehors ;

Groupe III : Fracture diaphysaire avec large plaie cutanée, mais sans lésion grave des parties molles profondes ;

Groupe IV : Fracture diaphysaire comminutive avec grosse attrition des parties molles superficielles et profondes.

Il est malheureusement un autre élément de gravité qui, à Paris, avec les rapidités des moyens de transport, l'organisation policière et hospitalière, l'éducation du peuple aussi est devenue négligeable, mais qui pour nous se présente très fréquemment :

C'est le long intervalle qui sépare trop souvent le moment de l'accident de celui où nous sont amenés les blessés. Certains nous sont arrivés plusieurs jours après l'accident ; plusieurs le lendemain ; plus des deux cinquièmes après la sixième heure, sans avoir reçu aucun soin sans même que le nettoyage le plus sommaire ait été effectué.

N. B. — Dans les pages qui suivent :

A désignera les cas où l'on a pu intervenir précocement.

B ceux où l'intervention a été tardive.

OBSERVATIONS

Obs. I. — M. L..., âgé de 29 ans, domicilié à Carrières sous Poissy, entre le 29 mai 1921 salle Armagis pour une frature du tibia gauche avec plaie des téguments, laissant voir les fragments : trait oblique de dehors en dedans au niveau du tiers moyen. Il est opéré trois heures après l'accident.

Excision du pourtour de la plaie ; ablation des muscles et du tissu cellulaire contus ou souillés, esquillectomie, désinfection attentive. Curettage des extrémités osseuses, mise bout à bout des fragments dont on assure la coaptation à l'aide de 2 agrafes de Dujarier. Gouttière de Quénu. Suture aux crins..

Le blessé sort de l'hôpital 1 mois 1/2 après son accident. Il ne persiste à ce moment qu'une petite fistulette au niveau de la plaie opératoire. Cette fistule va persister jusqu'en mars 1922 moment où après l'élimination des 2 agrafes, elle se ferme très rapidement. Actuellement (mai 1931) le blessé ne boite pas, mais nous dit que sa jambe enfle parfois le soir : il a d'ailleurs du côté de sa fracture de très grosses varices qui existaient déjà avant l'accident et qui suffisent à expliquer les quelques petits troubles fonctionnels dont il se plaint. Il n'y a aucun raccourcissement. Les mouvements des articulations sus et sous-jacentes sont absolument normaux. Il ne présente aucune atrophie ; le

mollet gauche mesure 36 cm., le droit 34 cm. seulement : la présence des varices explique cette anomalie.

En résumé : Gravité IV A ;
Traitement : Ostéosynthèse ;
Résultat : Parfait.

Obs. II. — Mme D..., âgée de 38 ans, domiciliée à Montesson, est entrée salle de Mortemart le 23 janvier 1925 pour une fracture ouverte de la jambe droite à l'union du tiers moyen et du tiers inférieur. Elle est opérée 1 h. 30 après l'accident. Incision curviligne. Nettoyage de la plaie à l'éther. Réduction. Fixation par une plaque de 80 à 4 vis. Nous recevons une lettre de son mari nous disant qu'elle est décédée de « maladie de foie » le 14 octobre 1930, qu'elle marchait sans boiter, qu'elle n'avait pas de raccourcissement et que rien ne pouvait faire penser « que sa jambe avait été cassée si ce n'est qu'elle enflait parfois le soir ». La malade était sortie le 88e jour. Les téguments s'étaient réunis par première intention. A notre connaissance la prothèse n'a pas été enlevée. Une seconde lettre adressée à son mari à ce sujet est restée sans réponse.

En résumé : Gravité III A ;
Traitement : Ostéosynthèse ;
Résultat : Parfait.

Obs. III. — M. H..., âgé de 35 ans, domicilié à Saint-Germain, entre salle St-Eloi le 26 mai 1928 pour une fracture ouverte de la jambe droite à la partie moyenne : la plaie montre, dans le fond, le trait de fracture presque horizontal. On opère 2 heures après l'accident, réduction mathématique ; plaque de Sherman ; réunion des téguments sans drainage ; gouttière plâtrée immédiate. Dans les jours qui suivent l'opération une légère suppuration force à désunir les lèvres de la plaie. Malgré cela la consolidation

est rapide. Le 22 septembre 1928, on est obligé d'enlever la plaque et de curetter un petit foyer d'ostéite développé à son niveau. Le 24 septembre, on fait au blessé un appareil Delbet de marche que l'on renouvellera le 11 novembre. A partir du mois de décembre, le blessé marche sans plâtre et sans canne. Actuellement (avril 1931) il présente au niveau de la face antérieure de sa jambe une cicatrice adhérente, témoin de l'ostéite fistulisée dont il a souffert et qui ne s'est terminée que quinze mois après l'accident (août 1929). Depuis lors, l'infection semble amendée et le blessé n'a plus éliminé de séquestres. En tout cas il marche sans boiter, n'a pas de raccourcissement et sa tibio-tarsienne comme son genou ont des mouvements absolument normaux. Par contre il présente une atrophie de 2 cm. 5 et un peu d'œdème du pied le soir.

En résumé : Gravité III A ;
Traitement : Ostéosynthèse ;
Résultat : Bon.

Obs. IV. — Mme P..., âgée de 48 ans, domiciliée à Sartrouville, entre salle Escande le 20 mai 1929 pour une fracture ouverte de la jambe droite à l'union des 1/3 moyen et inférieur. Elle avait été 2 heures auparavant renversée par une automobile dont la roue avait causé en même temps la plaie et la fracture. Elle est opérée immédiatement : débridement large. Ostéosynthèse (plaque de Sherman 6 trous) sous-anesthésie générale (Schleich). Pyobactériophage. Suture sans drainage. Les suites opératoires sont parfaites tant au point de vue des téguments que de la consolidation. La prothèse, bien supportée, n'a pas été enlevée. Actuellement (mai 1931) et quoique la malade ait une incapacité permanente partielle de 12 %, nous n'hésiterons pas à qualifier de parfait le résultat obtenu : articles sus et sous-jacents normaux, pas d'atrophie, pas de raccour-

cissement, pas de troubles trophiques, tout au plus, la blessée dit-elle que sa jambe enfle parfois le soir.

En résumé : Gravité III A ;
Traitement : Ostéosynthèse ;
Résultat : Parfait.

Obs. V. — M. L..., âgé de 30 ans, domicilié à Maisons-Laffitte entre salle Armagis le 24 juin 1930 à 8 heures du matin. Charretier, la roue de son tombereau lui a écrasé le 1/3 inférieur de sa jambe droite, la veille à 21 heures. Transporté d'abord à l'hôpital d'Argenteuil, il refuse d'y rester et n'est amené à St-Germain 12 heures après l'accident que sur les instances de son médecin. On excise les bords de la plaie, on la pare de dedans en dehors pour arriver sur le foyer de la fracture. La fracture est comminutive, l'articulation tibio-tarsienne est ouverte. Le fragment inférieur très diminué par l'ablation de nombreuses esquilles est maintenu en place par 2 agrafes de Dujarier. Appareil de Delbet.

Longue suppuration de la plaie ; élimination de très nombreuses esquilles et des agrafes.

Actuellement (mai 1931) une petite fistule persiste encore. Le malade boite un peu et sa jambe enfle le soir. Mais il n'y a pas d'atrophie musculaire (1 cm. seulement) ni de raccourcissement. Les mouvements du genou sont normaux. La flexion dorsale de la tibio-tarsienne atteint l'angle droit. En somme, résultat satisfaisant, compte tenu de l'importance des lésions d'autant plus qu'il paraît encore susceptible d'amélioration.

En résumé : Gravité IV B ;
Traitement : Ostéosynthèse ;
Résultat : Bon.

Obs. VI. — M. P..., âgé de 53 ans, domicilié à Conflans Sainte-Honorine, entre salle St-Eloi le 12 février 1928

pour une fracture ouverte de la jambe gauche à l'union du 1/3 moyen et du 1/3 inférieur. Le fragment supérieur dépasse les téguments de 4 à 5 cm. ; il est souillé de terre. Le blessé est opéré 5 heures après l'accident. Nettoyage et contention par une plaque de Sherman de 120. Les téguments sont suturés sur un drainage filiforme aux crins.

Suite très simple. Ablation du drainage le troisième jour, pas de suppuration.

Actuellement (mai 1931) pas de raccourcissement. Légère atrophie musculaire (2 cm.). Mouvements du genou normaux. Diminution de 15 degrés de ceux de la tibio-tarsienne. Le malade se plaint de boiter très légèrement et de voir sa jambe enfler le soir. Il n'a jamais éliminé de séquestres, jamais fait aucun phénomène d'ostéite. La prothèse métallique est bien supportée.

En résumé : Gravité II B;
Traitement : Ostéosynthèse;
Résultat : Bon.

Obs. VII. — M. B.. , âgé de 50 ans, domicilié à Houilles, entre salle St-Eloi le 22 novembre 1930. Sa jambe gauche a été écrasée par un tonneau : les tiers inférieurs des 2 os sont complètement broyés : à l'examen : véritable sac de noix ; la mortaise tibio-péronnière et le pilon tibial ont disparu, les téguments sont très abimés ; une vaste plaie antéro-interne laisse voir les fragments osseux ; deux plaies plus petites, externes, ont été faites de dedans en dehors par des fragments péronniers.

Le blessé est opéré 6 heures après l'accident (on avait d'abord pensé à l'amputation immédiate, tant les dégâts paraissaient irréparables). Double incision, une externe et une interne longues de vingt centimètres environ :

1° Reconstitution de la mortaise par une vis de Lam-

botte de 6 cm. enfoncée de bas en haut et du péroné vers le tibia ;

2° Plaque de Sherman de 100 mm. fixée en haut sur le fragment supérieur tibial par 2 vis ; en bas sur la malléole interne par 2 vis. On maintient entre les deux les plus gros fragments par un fil de bronze et deux fils de catgut. Plan aponévrotique au catgut. Points séparés à la soie sur la peau. Huit jours après l'intervention, désunion, puis suppuration. Pansement au Dakin. Le 13 décembre 1930, on enlève la prothèse et on fait une botte plâtrée.

Actuellement (7 mai 1931) ce blessé est toujours en traitement salle St-Eloi. Il marche à l'aide d'un appareil de Delbet ; la plaie interne est cicatrisée, la plaie externe présente encore une petite fistule ; il faudra vraisemblablement enlever la vis de Lambotte ; le genou fonctionne normalement, les troubles trophiques sont peu importants : la tibiotarsienne est à peine mobilisable ; elle est pratiquement fixée en très léger équin. Ce résultat susceptible d'amélioration est bon si on envisage l'importance des lésions.

En résumé : Gravité IV B ;
Traitement : Ostéosynthèse ;
Résultat : Médiocre.

Obs. VIII. — M. F..., âgé de 33 ans, domicilié à Chatou, entre salle St-Eloi le 2 novembre 1927 pour une fracture ouverte du tibia droit. Cette fracture siège au niveau du tiers moyen. Le fragment supérieur fait issue par la plaie cutanée qui est antérieure.

Nettoyage de la plaie et des tissus contus. Réduction, contention par une plaque L. L. de 80. Aucun autre moyen de contention : ni attelle ni appareil plâtré. Suites parfaites : réunion par première intention. Résultat actuel parfait ; 1 cm. 5 d'atrophie, mais ni raccourcissement, ni œdème, ni gêne des articulations voisines. La prothèse a été enlevée 6 mois après l'intervention.

Le blessé touche une pension de 400 fr. par an.

En résumé : Gravité II A ;
Traitement : Ostéosynthèse ;
Résultat : Parfait.

Obs. IX. — M. L..., âgé de 34 ans, domicilié à Port Marly, entre le 12 juillet 1930, salle Armagis pour une fracture ouverte transversale des 2 os de la jambe droite à l'union des tiers moyen et inférieur. Cette fracture est due à un coup de pied de cheval. Il est opéré 3 heures après l'accident. Incision longitudinale. Epluchage et évacuation d'un gros hématome. On rugine la face interne du tibia, puis on pose une plaque L. L. à 6 vis. Nettoyage à l'éther. Réfection du plan aponévrotique au catgut. Points séparés à la soie sur la peau. Gouttière plâtrée. Les jours suivants, suppuration et désunion de la peau. Le 29 juillet on enlève la gouttière plâtrée pour faire un appareil à pont atypique, permettant de soigner plus librement la plaie. Consolidation assez rapide. Ablation de la plaque. La suppuration cesse rapidement. Le blessé sort cicatrisé le 28 octobre (100 jours après son entrée) et reprend son travail le 23 décembre. Actuellement il ne boite pas. Sa jambe n'enfle pas. Il n'a pas de raccourcissement. Ses articulations sus et sous-jacentes sont normales. Le cal est gros et un peu douloureux. L'atrophie est très légère (mollet droit 32 cm., mollet gauche 33 cm.).

En résumé : Gravité III A ;
Traitement : Ostéosynthèse ;
Résultat : Parfait.

Obs. X. — Mme Q..., âgée de 67 ans, domiciliée à Sevran, entre le 17 décembre 1928, salle Charité pour une fracture ouverte de la partie moyenne de la jambe droite ; le fragment supérieur taillé en long biseau a perforé la peau et

est souillé de terre et de débris de vêtements. La blessée n'est opérée que 6 heures après l'accident. On fait une longue incision pour pratiquer une ostéosynthèse qui, étant donnée l'obliquité du trait de fracture est réalisée au moyen de 2 cercles de Parham ; on suture la plaie et on couche la malade sur une attelle de Béquelle. Malheureusement une hausse de température force à désunir la plaie opératoire quelques jours après l'intervention ; puis à enlever les cercles et enfin à faire à la malade le 21 janvier 1929 un plâtre à pont permettant de panser les plaies.

Le résultat actuel est très mauvais : raccourcissement de 6 cm. Angulation. Ostéomyélite prolongée, mais la blessée refuse toute nouvelle intervention susceptible de l'améliorer.

En résumé : Gravité II B ;
Traitement : Ostéosynthèse ;
Résultat : Mauvais.

Obs. XI. — M. T..., âgé de 34 ans, domicilié en Algérie, entre salle Armagis le 7 mai 1930 pour une fracture esquilleuse ouverte de la jambe droite à l'union du tiers moyen et du tiers inférieur : Excision des parties contuses. Parage de la plaie. Nettoyage à l'éther puis : sous extension, reposition sanglante par une grande incision antérieure. On laisse en place le davier en L de Lambotte. On fait un grand plâtre du membre inférieur puis une fenêtre au niveau de la plaie. On enlève le davier puis on rapproche les lèvres de la plaie au moyen de crins placés au préalable. Le 11 juin on remplace le grand plâtre par un appareil de Delbet fait sous extension. Le 15 juillet, ouverture d'une collection purulente de la région péronnière, incision large, drain partant de l'orifice interne désuni, pour aboutir à cette incision nouvelle. Nouveau débridement le 8 août. Le 18 août, contre incision de 15 cm. environ à la face interne,

large décollement remontant vers le genou. Drain, pansement au Dakin. Agrandissement de l'incision vers le haut le 23 août. Puis série d'appareils de Delbet de marche, refaits chaque fois que se modifie le volume du membre. Le blessé quitte l'hôpital consolidé en janvier 1931 et s'embarque pour l'Algérie. A sa sortie : raccourcissement de 2 cm., atrophie importante (non mesurée), diminution de la flexion de la tibio-tarsienne. D'Algérie, le blessé écrit (mai 1931) qu'il va beaucoup mieux et qu'il boite à peine.

En résumé : Gravité IV B ;
Traitement : Gouttière plâtrée ;
Résultat : Médiocre.

Obs. XII. — Mlle R..., âgée de 48 ans, domiciliée à Louveciennes, entre salle Mortemart le 10 janvier 1926. 5 jours auparavant, tombant en descendant de son lit, elle s'est fait une fracture ouverte du tibia gauche non soignée jusqu'alors. Le 10 janvier à son entrée, désinfection à l'éther de la plaie infectée. Pansement au baume du Commandeur. Appareil de Delbet de marche. Le 16 janvier, esquillectomie, ablation de nombreux fragments tibiaux mobiles, ablation pour drainage de 6 cm. de péroné. Drains d'irrigation. Pus séro sanguin (culture streptocoques), 23 janvier : nouveaux débridements larges mettant à jour plusieurs foyers purulents, 5 février, Delbet. 19 février, Delbet, 5 mars, Delbet. 8 mars, plâtre à pont atypique, 31 mars, Delbet. 19 mai, Delbet. 17 juin : ablation d'esquilles.

La blessée quitte l'hôpital le 14 août 1926. La plaie est encore mal cicatrisée.

Au mois de décembre 1926. Abcès et élimination d'esquilles. Au mois de février 1930, petit abcès mais pas d'esquilles.

Actuellement (10 mai 1931) la blessée boite un peu, sa jambe n'enfle pas le soir ; pas de troubles trophiques.

3 cm. de raccourcissement. Pas d'atrophie musculaire, mais l'axe de la jambe prolongé croise le 5e espace intermétatarsien. Le genou est normal. La tibio-tarsienne est ankylosée à angle droit.

En résumé : Gravité III B ;
Traitement : Appareil Delbet ;
Résultat : Mauvais.

Obs. XIII. — M. V..., âgée de 29 ans, domicilié à Rueil, entre le 17 août 1930 salle Armagis pour une fracture ouverte de la jambe droite consécutive à un accident de motocyclette. Cette fracture est très difficilement réductible du fait d'énormes délabrements musculaires : le blessé a essayé de marcher aussitôt après son accident. On pratique une large incision mettant la plaie à plat : abondante irrigation au Dakin. Reposition sanglante. Appareil de Delbet de marche sans suture mais mise en place de 2 petits drains destinés à l'irrigation continue de la plaie. Le 27 août, on place un appareil de Delbet à pont. Le plâtre est encore renouvelé le 30 août, puis le 12 septembre. Actuellement (10 mai 1931) le blessé ne boite pas. Il dit avoir un peu d'œdème en fin de journée. Il n'a aucun raccourcissement, mais une atrophie assez appréciable de la jambe (G : 35 cm. ; D : 30 cm.) et même de la cuisse (G : 39 cm. ; D : 37 cm.) du côté blessé. Le genou et la tibio-tarsienne fonctionnent de façon absolument normales.

En résumé : Gravité IV A ;
Traitement : Reposition sanglante ;
Appareil de Delbet ;
Résultat : Bon.

Obs. XIV. — M. B..., âgé de 38 ans, domicilié au hameau de Montamets, entre salle Saint-Eloi le 9 juillet 1929. Il présente une fracture ouverte de jambe à l'union du 1/3

inférieur et du 1/3 moyen avec issue du fragment supérieur hors de la plaie. La plaie est parée, puis agrandie vers le haut de façon à permettre une reposition sanglante sous le contrôle de la vue. Suture primitive aux crins puis appareil de Delbet de marche. Le blessé séjourne trois mois à l'hôpital. Pendant ce séjour, le plâtre sera renouvelé. Actuellement le blessé, que nous n'avons pas revu, nous écrit une lettre très détaillée nous disant qu'il ne boite pas, que sa jambe n'enfle pas, qu'il n'a aucun raccourcissement et qualifiant lui-même de parfait le résultat obtenu.

En résumé : Gravité II A ;
Traitement : Reposition sanglante ;
Appareil de Delbet ;
Résultat : Bon (Nous n'écrirons pas. Parfait, faute d'avoir revu le blessé).

Obs. XIV. — M. C..., âgé de 21ans, entre salle Armagis, le 11 janvier 1924 pour une fracture ouverte de la jambe gauche au niveau du tiers moyen. Il est opéré aussitôt après l'accident. Excision de la peau, du tissu cellulaire, des muscles contus. Les fragments osseux ne sont pas déplacés. Plâtre de marche (Delbet). Suture primitive totale. Les suites sont normales. Le blessé sort le 6 avril 1924. Restitutio ad integrum.

En résumé : Gravité III A ;
Traitement : Appareil de Delbet ;
Résultat : Parfait.

Obs. XVI. — M. L..., âgé de (?), domicilié à Cormeilles en Parisis, entre le 6 juillet 1926, salle Armagis, pour une fracture de la jambe gauche à la partie moyenne avec une petite plaie faite de dedans en dehors par la pointe du fragment supérieur. On pare la plaie, on la suture et on met sous extension une gouttière de Quénu sans chercher à voir le foyer fracturé.

Actuellement ce malade est en bon état fonctionnel : il se plaint cependant de boiter un peu le soir, sa jambe enfle ; il n'a pas d'atrophie, mais un raccourcissement de 2 cm., les articulations du genou et de la tibio-tarsienne sont normales. Par contre le cal est gros et douloureux ; l'axe de la jambe tombe entre le 3e et le 4e orteil et surtout il présente des cicatrices larges et adhérentes, témoins de la longue suppuration de l'os fracturé, ostéité qui a d'ailleurs nécessité à la fin de 1927 une intervention (grattage) qui a été pratiqué à l'hôpital d'Argenteuil.

En résumé : Gravité I A ;
Traitement : Gouttière plâtrée ;
Résultat : Médiocre.

Obs. XVII. — M. L..., âgé de 34 ans, domicilié à Achères, est entré salle Armagis le 29 septembre 1930, pour une fracture du tiers supérieur de la jambe gauche avec large plaie contuse due à un écrasement par roue de véhicule (plaie située à la face postérieure du mollet). On pratique une reposition sanglante avec parage de la plaie que l'on ne ferme pas mais que l'on bourre de compresses imbibées de Dakin et on place un appareil de Delbet un peu modifié pour permettre le traitement de cette plaie qui se prolonge en haut sous le collier supérieur. M. L... avait été victime en 1924 d'une fracture de la rotule gauche traitée par cerclage.

Ce blessé a consolidé en mauvaise position, angulation accentuée à sinus antérieur et a dû subir le 6 février 1931 une nouvelle intervention : ostéostomie du tibia, redressement de la jambe, interposition entre les 2 fragments d'un petit greffon total pris sur le fragment supérieur. Ostéoclasie du péroné, plâtre.

Actuellement (août 1931) résultat excellent, mouvements normaux des articulations sus et sous-jacentes. Aucun rac-

courcissement. Axe du membre parfait. Il subsiste une atrophie assez notable mais celle-ci, étant donné le peu de temps depuis lequel le blessé a recommencé à se servir de son membre, sera certainement considérablement réduite.

En résumé : Gravité IV B ;
Traitement : Ostéosynthèse non métallique ;
Résultat : Bon.

Obs. XVIII. — M. B..., âgé de 43 ans, domicilié à St-Germain, entre salle St-Eloi le 8 septembre 1930 pour une fracture ouverte de la jambe gauche haut située au niveau du tiers supérieur : fracture directe, comminutive due à l'écrasement de la jambe par un monte-charge. Excision. Nettoyage. Plâtre à pont sous extension avec attelle externe en treillis. Ce plâtre à pont a été remplacé 8 jours après par un appareil de Delbet : 4 fois renouvelé pendant le séjour du malade à l'hôpital (8 septembre-15 novembre).

Actuellement (mai 1931) la plaie qui n'avait pas été suturée est fermée depuis 3 mois ; le cal est un peu gros et un peu douloureux ; l'axe du membre est bon : tout au plus y a-t-il un léger recurvatum. On note 1 cm. 5 de raccourcissement et 2 cm. d'atrophie (mollet droit 34 cm., mollet gauche 32 cm.). Aucun trouble trophique. Mouvements de flexion du genou un peu diminués. Flexion dorsale de la tibio-tarsienne limitée à l'angle droit.

En résumé : Gravité IV B ;
Traitement : Appareil de Delbet ;
Résultat : Bon.

Obs. XIX. — L'enfant Marcel C..., âgé de 7 ans, domicilié à Aulnay-sur-Mauldre, entre salle Breuvery le 1er octobre 1928. 18 heures après un accident de jeu. Il présente une fracture ouverte de la jambe gauche à la partie moyenne. L'ouverture des téguments semble avoir été faite du dedans

en dehors par le bec du fragment supérieur. On excise cette petite fistule cutanée dont le siège est franchement interne. On ouvre le foyer : nettoyage et épluchage. Réduction de la fracture sous le contrôle de la vue. Contention facile du fait d'un long biseau par 2 gros catgut. Fermeture aux crins sur drainage filiforme. Mise en gouttière plâtrée avec fenêt e. Petite suppuration d'une extrémité de la plaie les jours suivants. Cette suppuration est tarie quand l'enfant sort, consolidé, le 28 décembre 1928. Mais en 1930, il a éliminé une petite esquille. Actuellement (avril 1931), l'enfant présente à la suite de cette élimination une cicatrice large, adhérente, mais non pigmentée et par conséquent peu visible : tout phénomène inflammatoire semble avoir définitivement disparu ; le tibia à la palpation ne diffère pas sensiblement du tibia opposé. Il n'y a pas de raccourcissement, pas d'atrophie et les mouvements du genou et de la tibio-tarsienne sont tout à fait normaux. Restitutio ad integrum absolue.

En résumé : Gravité I B ;
Traitement : Reposition sanglante ;
Fixation des fragments au catgut. Gouttière plâtrée ;
Résultat : Parfait.

Obs. XX. — Mme T..., âgée de 18 ans, domiciliée à Asnières, entre salle Charité, le 28 août 1927 à la suite d'un accident d'automobile pour une fracture ouverte de la jambe gauche située à l'union du tiers moyen et du tiers inférieur. Elle présente une large plaie des téguments au niveau de la face antéro-externe, plaie par laquelle fait issue le fragment tibial supérieur. L'accident est survenu à 13 h. La blessée est opérée à 16 h. 45. Excision de la plaie, large débridement supérieur et inférieur ; excision du tissu cellulaire et des muscles contus, curettage des extrémités

osseuses ; ligature de la veine saphène interne qui saigne abondamment. Nettoyage au bouillon-vaccin Grémy 41. Reposition des fragments. Fermeture des téguments sans drainage. Appareil de Delbet de marche.

Les suites opératoires sont remarquablement simples. Un second Delbet est placé le 17 septembre ; un le 3 octobre, un le 10 octobre. La réunion des téguments s'est faite par première intention, mais à la fin d'octobre aucune consolidation n'est obtenue. L'examen clinique et radiologique montre une pseudarthrose pour laquelle on intervient le 2 novembre 1927. Grattage du foyer ; plaque de Sherman 6 vis et greffe ostéopériostée prélevée sur le tibia sain (droit). Pas d'autre contention.

La malade quitte l'hôpital le 5 janvier 1928 et reprend son travail le 1er mars. Dès la fin de l'année 1928, le membre est tout à fait normal. Actuellement (avril 1931), la blessée ne se plaint que d'un très léger œdème le soir des journées fatigantes. Pas de raccourcissement. Pas d'atrophie. Mouvements du genou normaux. Flexion dorsale de la tibio-tarsienne inférieure de 5° à celle de la tibio-tarsienne droite. Le cal n'est pas sensible. La palpation permet de sentir la plaque très bien supportée. Nous signalerons que la malade a depuis son accident eu une grossesse qui a évolué normalement. Aucun phénomène n'a été observé au niveau de l'ancien foyer de fracture au cours de cette grossesse.

En résumé : Gravité IV A ;
Traitement : Reposition sanglante ;
Résultat : Parfait.

Obs. XXI. — M. B... âgé de 31 ans, domicilié à Poissy, entre le 22 mai 1926 salle Armagis à la suite d'un accident d'automobile. Il présente une fracture ouverte de la jambe droite à la partie moyenne (petite plaie réalisée de dedans en dehors par l'extrémité acérée du fragment supé-

rieur), une fracture de la rotule gauche et une fracture de l'extrémité inférieure du radius droit ; pendant que l'on cerclait la rotule, on a fait à droite un simple parage des bords de la plaie avec réduction de la fracture par tractiou et mise en place d'un Delbet de marche, plâtre qui a été renouvelé le 21 juin et le 6 août. La plaie n'a pas été suturée, mais bourrée de compresses imbibées au Dakin. Elle s'est fermée très rapidement.

Le blessé a pu reprendre son travail, au début de février 1927.

Il ne subsiste actuellement que peu de traces de son accident (taux d'incapacité permanente partielle 7 %) en ce qui concerne la jambe en particulier : pas d'œdème, pas d'atrophie musculaire, mouvements du genou et de la tibio-tarsienne normaux. Cal non douloureux ; il y a par contre 1 cm. de raccourcissement.

En résumé : Gravité I A ;
Traitement : Appareil de Delbet sous extentension.
Résultat : Bon.

Obs. XXII. — M. R... âgé de 15 ans, domicilié à Mesnil-le-Roy, entre le 1er octobre 1926 salle Armagis pour une fracture de la jambe gauche survenue 24 heures auparavant (chute). Il présente à la face postéro-interne de la jambe une petite plaie, profonde, qui saigne sans arrêt depuis l'accident et qui est vraisemblablement due au fragment supérieur. La radiographie montre qu'il s'agit d'une fracture de l'union des 1/3 inférieur et moyen : fracture « en coin » sans aucun déplacement au moment où nous examinons le blessé. Elle a été vraisemblablement réduite par les amis du blessé qui l'ont transporté à son domicile. On décide alors de pratiquer seulement une suture de la plaie sur un drainage filiforme et de mettre un appareil de Delbet.

Suites très simples.

Actuellement (mai 1931) *restitutio ad integrum*.

En résumé : Gravité I B ;

Traitement : Appareil de Delbet;

Résultat : Parfait.

Obs. XXIII. — M. F... âgé de 23 ans, domicilié à Paris, entre salle St-Eloi le 24 avril 1926 pour une fracture ouverte du tibia gauche à la partie moyenne. La plaie débridée en haut et en bas montre le foyer de fracture. Nettoyage à l'éther. Ablation des esquilles. Hémostase. Reposition des fragments. Tamponnement sans suture du fait de l'impossibilité d'assurer complètement l'hémostase. Botte plâtrée. La plaie se comble très rapidement ; le blessé quitte l'hôpital au bout de 3 mois, consolidé.

Actuellement, pas d'atrophie, pas de raccourcissement. Articulations sus et sous-jacentes absolument normales, pas d'œdème le soir. Pas de troubles trophiques. Cal non douloureux et d'ailleurs à peine perçu à la palpation.

En résumé : Gravité IV B ;

Traitement : Reposition sanglante;

Botte plâtrée ;

Résultat : Parfait.

Obs. XXIV. — M. Ch... âgé de 21 ans, domicilié à Montesson, entre le 22 décembre 1927 salle Armagis pour une fracture ouverte de la jambe gauche à l'union du tiers inférieur et du tiers moyen. L'accident date de 7 heures quand le blessé est opéré. Excision de la fistule en tranche de melon : on tombe sur le foyer de fracture. Le fragment inférieur embroche le corps du jambier antérieur. Nettoyage et parage de la plaie. Réduction. Fermeture aux crins sans drainage. Appareil de Delbet de marche. Suites simples réunion par première intention. Actuellement (mai 1931),

le blessé marche sans boiter. Il se plaint cependant d'avoir un peu d'œdème le soir. Il a 1 cm. 5 de raccourcissement, 2 cm. d'atrophie. Le genou fonctionne normalement. La flexion dorsale de la tibio-tarsienne est diminué de 10 %. Le taux d'incapacité permanente partielle de ce blessé est de 10 %.

En résumé : Gravité IV B ;
Traitement : Reposition sanglante ;
Appareil de Delbet ;
Résultat : Bon.

Obs. XXV. — M. S..., âgé de 41 ans, domicilié à Chatou, entre salle Armagis le 21 février 1930 pour une fracture de la jambe gauche à l'union du 1/3 moyen et du 1/3 inférieur, le fragment inférieur taillé en long biseau a fait au niveau du bord antérieur une petite plaie de dedans en dehors. Petite plaie qui est nettoyée et suturée tandis qu'on obtient la réduction par extension sans découvrir le foyer de fracture. Cette réduction est maintenue par un appareil de Delbet de marche qui est renouvelé les 26 février, 15 mars et 1er avril. Le blessé quitte l'hôpital le 13 avril 1930. Nous l'avons revu en mai 1931. *Restitutio ad integrum.* Le cal lui-même est à peine perceptible. Le blessé est néanmoins gratifié d'une incapacité permanente partielle de 13 %, ce qui est vraiment incompréhensible.

En résumé : Gravité I A ;
Traitement : Appareil de Delbet sous extension.
Résultat : Parfait.

Obs. XXVI. — M. P..., âgé de 24 ans, domicilié à Poissy, entre salle Armagis le 11 novembre 1928 pour une fracture ouverte du tibia droit, au niveau du tiers inférieur. La plaie est interne. Il est opéré 4 heures après l'accident

(chute au cours d'une partie de football). Le fragment supérieur, en biseau, comme coupé à la pince coupante fait issue hors la plaie. Excision des bords. Débridement. Nettoyage. Réduction de la fracture après curettage des sections osseuses. Il existe un troisième fragment intermédiaire. Un fort catgut contient la réduction. Fermeture aux crins sans drainage après irrigation au bouillon-vaccin Grémy n° 41. Appareil de Delbet de marche.

On remplace le Delbet le 11 décembre, puis le 3 janvier 1929.

Le blessé quitte l'hôpital le 28 janvier 1929, puis reprend son travail le 11 avril.

Pendant 2 à 3 mois, sa cheville continue à enfler le soir et il souffre un peu en descendant les escaliers.

Actuellement, 19 avril 1931 : pas d'œdème, pas de raccourcissement, pas de douleurs au niveau du cal. Pas d'atrophie (mollet gauche 32 cm., mollet droit 32 cm.). Mouvements du genou et de la tibio-tarsienne normaux.

En résumé : Gravité II A ;
Traitement : Reposition sanglante.
Appareil de Delbet de marche.
Résultat : Parfait.

Obs. XXVII. — M. C... âgé de 46 ans, domicilié à Chanteloup, entre salle Armagis, le 28 janvier 1922 pour une fracture du tibia droit située à trois travers de doigt au dessus de la malléole interne ; fracture oblique en bas, en avant et en dehors avec issue du tibia hors de la plaie. Le blessé est opéré 8 heures après l'accident. Résection des parties molles (peau, aponévrose, tissu cellulaire) résection discrète des parties saillantes des os. Drainage aux crins. Nettoyage à l'éther. Suture au fil d'argent. Gouttière plâtrée. Le blessé ne se rappelle ni des suites immédiates, ni de la durée de son séjour à l'hôpital.

En tout cas, le résultat actuel est très mauvais. Raccourcissement de 7 cm. obligation de porter une chaussure spéciale. Gros troubles trophiques. Grosse atrophie.

En résumé : Gravité II B.

Traitement : Reposition sanglante ;
Gouttière plâtrée ;

Résultat : Mauvais.

Obs. XXVIII. — M. C..., âgé de 30 ans, domicilié au Vésinet, entre salle Saint-Eloi le 6 janvier 1930 pour une fracture ouverte du tibia droit, traitée par reposition sanglante et gouttière plâtrée ; sans suture primitive (mèches au Dakin bourrant la plaie ; puis ultérieurement série d'appareils de Delbet. Le blessé quitte l'hôpital le 15 mars et reprend son travail le 18 août.

Actuellement (19 avril 1931), le blessé se présente à nous boitant légèrement. Sa jambe a enflé le soir jusqu'en décembre 1930. Elle enfle encore, dit-il, aux changements de temps. Le cal est peu douloureux, le blessé présente à son niveau une cicatrice adhérente située à 4 travers de doigt au-dessus de la malléole. Il n'y a pas d'œdème, mais un raccourcissement de 2 cm. 5 ; une légère atrophie (mollet droit 36 cm., mollet gauche 38 cm.). Les articulations du cou de pied et du genou sont normales. L'incapacité permanente est de 15 %.

En résumé : Gravité III B.

Traitement : Reposition sanglante ;
Gouttière plâtrée ;

Résultat : Médiocre.

Obs. XXIX. — M. L..., âgé de 24 ans, domicilié à Sagy, entre salle Armagis le 1er décembre 1924 pour une fracture compliquée de la jambe droite. Il est opéré aussitôt, soit 3 heures après l'accident : excision des bords de

la plaie et des muscles contus. Nettoyage des fragments osseux souillés de terre et de débris de vêtements. Reposition des fragments. Suture sur drainage aux crins. Appareil de marche de Delbet, qui a été renouvelé le 15 décembre 1924. Le blessé quitte l'hôpital peu de jours après. Le 26 avril 1931, il présente : un gros raccourcissement (4 cm.). Il boîte beaucoup. Sa jambe enfle et est très atrophiée : 5 cm. au niveau du mollet. Son taux d'incapacité permanente partielle est de 30 % ce qui nous paraît très peu en égard à certains taux observés pour d'autres blessés.

En résumé : Gravités III A ;
Traitement : Reposition. Delbet ;
Résultat : Mauvais.

Obs. XXX. — L'enfant V..., âgé de 7 ans, domicilié à Maisons-Lafitte entre salle Breuvery, le 20 avril 1930. Il s'est pris le pied sous un rail de tramway et s'est tordu la jambe : celle-ci présente une fracture en biseau de son tiers moyen et le fragment supérieur a traversé la peau de dedans en dehors faisant aux téguments une petite plaie de 1 cm. de long. On nettoie et on suture la petite plaie sans l'agrandir, ni chercher à voir le foyer de fracture et on place une gouttière plâtrée sous extension continue, la réduction est mauvaise. Devant l'échec d'autres tentatives on opère l'enfant le 22 avril 1930 : incision interne curviligne ; réduction de la fracture tibiale : « Synthèse temporaire » avec le davier en L. Appareil plâtré prenant tout le membre inférieur. Ablation du davier. Fermeture de la peau par des crins mis en place antérieurement.

Suites opératoires normales.

Nous revoyons l'enfant en mai 1931. *Restitutio ad integrum* : la main qui palpe ne sent même pas sur la crête tibiale la plus petite irrégularité.

En résumé : Gravité I A ;

Traitement : Reposition sanglante avec contention temporaire ;
Résultat : Parfait.

Obs. XXXI. — L'enfant V..., âgé de 6 ans, domicilié à Chatou, entre salle Breuvery le 20 août 1930 pour une fracture ouverte de la jambe gauche à l'union des 1/3 moyen et supérieur. Une planche est tombée sur la crête tibiale à ce niveau. On pare la plaie. On nettoie à l'éther les fragments osseux et on place sous extension un appareil de Delbet de marche. L'enfant reste 2 mois à l'hôpital et très vite il marche et joue avec ses petits camarades.

Le 19 avril 1931, nous le revoyons : pas d'atrophie, pas de raccourcissement, pas de douleurs, genou et tibio-tarsienne normaux.

En résumé : Gravité II A ;
Traitement : Delbet sous extension ;
Résultat : Parfait.

Obs. XXXII. — M. V..., âgé de 35 ans, domicilié à Bezons, entre salle Saint-Eloi le 20 avril 1929 pour une fracture ouverte de la partie moyenne du tibia droit. On pratique immédiatement un parage de la plaie et une reposition des fragments sous le contrôle de la vue. On suture la plaie sans drainage et on met un Delbet de marche. Les suites paraissent d'abord normales : réunion des téguments par première intention. On met en place un second appareil de Delbet le 7 mai 1929 et un troisième le 1er juin 1929. Mais devant l'absence de toute consolidation on est dans l'obligation d'intervenir le 30 août 1929. Synthèse non métallique au moyen d'un greffon pris sur le tibia gauche. La plaie opératoire suppure un peu de sorte que le blessé ne peut quitter l'hôpital que le 12 mars 1930. Il reprend son travail le 2 juin suivant et jusqu'au mois de novembre

sa cheville enfle légèrement le soir et il souffre un peu.

Actuellement (mai 1931), la douleur a disparu, son cou de pied n'enfle plus, le blessé ne boîte pas. Il n'a pas de raccourcissement, mais un peu d'atrophie (mollet droit 31 cm., mollet gauche 33 cm.). L'articulation du genou est normale. La tibio-tarsienne présente une limitation de 15° de sa flexion normale. Le cal n'est douloureux, ni à la pression directe, ni à la mobilisation de la jambe. Ce blessé a une incapacité permanente partielle de 18 %, mais on ne voit vraiment pas pourquoi elle est aussi élevée.

En résumé : Gravité III A.

Traitement : Ostéosynthèse ;

Résultat : Bon ;

Obs. XXXIII. — M. B..., âgé de 48 ans, domicilié à Courbevoie, entre salle St-Eloi le 26 mai 1929. Il a été renversé par une auto quelques instants auparavant. Il présente une fracture du tiers inférieur des deux os de la jambe droite avec plaie de la face postérieure de la jambe. Les bords de la plaie sont excisés, les tissus soigneusement nettoyés à l'éther. L'exploration de la plaie montre une communication avec le foyer osseux. On suture complètement les téguments, et on place sous anesthésie générale et sous extension continue une gouttière de Quénu. Le blessé quitte l'hôpital au bout de quelques jours.

Actuellement (avril 1931) le blessé marche sans boiter (il dit n'éprouver qu'une gêne très légère pour monter les escaliers) il n'a pas de raccourcissement, mais une très légère atrophie des muscles du mollet (33 cm. 5 à droite et 34 cm. à gauche). Le cal est gros, mais non douloureux. Le membre ne présente ni troubles trophiques, ni œdème le soir : on note quelques varices du côté accidenté. Les mouvements du genou sont normaux, ceux de la tibio-tarsienne très légèrement limités (la flexion dorsale dépasse l'angle droit).

En résumé : Gravité III A ;
Traitement : Gouttière sous extension ;
Résultat : Bon.

Obs. XXXIV. — M. F... âgée de 23 ans, domicilié à Versailles, entre salle Armagis le 31 octobre 1925 pour un écrasement de la jambe droite à l'union du tiers inférieur et du tiers moyen (roue de voiture). Les deux os sont broyés ; des esquilles sortent de la plaie cutanée. On se contente lors de son entrée d'un nettoyage soigneux de la plaie, d'un pansement au Dakin et d'une extension continue. Puis une première élévation thermique force à intervenir le 9 novembre. Ouverture large du foyer, extraction d'un gros séquestre. Nettoyage et nouveau débridement le 20 novembre, puis installation d'une irrigation continue, intervention qu'on est obligé de renouveler le 4 décembre. Le 12 janvier 1926, les plaies sont en assez bon état pour qu'on puisse faire un Delbet de marche que l'on renouvellera très souvent dans les jours suivants. Le blessé sort de l'hôpital au mois de mai 1926. Ses plaies sont alors complètement cicatrisées.

Actuellement (avril 1931) le blessé marche en boitant légèrement, il n'est nullement gêné dans l'exercice de sa profession (coiffeur) qui nécessite une station debout continuelle. Sa jambe enfle un peu le soir. Il présente un racourcissement de 1 cm. 5, une atrophie musculaire de 3 cm. 5 au niveau du mollet, un cal très gros mais non douloureux, une déformation telle que l'axe du tibia prolongé tombe dans le 4e espace, mais le blessé avait auparavant des déformations rachitiques qui rendent difficiles l'appréciation des troubles dus à la seule fracture. Il ne présente aucun trouble trophique.

En résumé : Gravité IV B ;
Traitement : Extension continue, puis Delbet de marche ;
Résultat : Bon.

Obs. XXXV. — M. F... âgé de 28 ans, domicilié à Stains, entre le 21 avril 1930 salle Armagis, à la suite d'un accident de motocyclette. Lors d'une collision, un coffre d'auto lui a fracturé sa jambe gauche à l'union des tiers supérieur et moyen. Il présente une large plaie au niveau du foyer de fracture. Nettoyage, excision des bords. Fermeture aux crins sans drainage. Pansement sec. Appareil de Delbet que l'on renouvellera les 7 et 23 mai et le 12 juin. Le blessé quitte l'hôpital en juillet, mais ne reprend son travail qu'en mars 1931.

Actuellement, il boîte légèrement. Sa cheville enfle en fin de journée. Il est gêné pour descendre les escaliers. La pression au niveau du foyer de fracture le fait un peu souffrir. Sa jambe présente une incurvation dans le sens antéro-postérieur. Mais l'axe du corps tombe néanmoins au niveau de la tibio-tarsienne. Pas d'œdème. Raccourcissement : 2 cm. 5. Atrophie : 3 cm. (Mollet gauche 29 cm. mollet droit 32 cm.) Articulations genou, tibio-tarsienne normales.

En résumé : Gravité III A ;
Traitement : Reposition sanglante, puis Delbet ;
Résultat : Médiocre.

Obs. XXXVI. — M. V... âgé de 23 ans, domicilié à St-Germain-en-Laye, entre salle St-Eloi le 30 mars 1926 pour une fracture ouverte du 1/3 inférieur de la jambe droite : accident de travail survenu 4 heures auparavant. Il présente au niveau de la fracture une large plaie des téguments qu'on excise. Ablation des muscles et du tissu cellulaire dilacéré et contus. On tombe sur le foyer de fracture, trait transversal avec éclatement du fragment inférieur. Ablation de plusieurs esquilles, curettage des surfaces osseuses et remise bout à bout. Fermeture partielle

de la plaie aux crins. Une gouttière de Quénu assure la contention. La vérification radiologique faite aussitôt après l'intervention est satisfaisante. Mais quelques jours après, déplacement sous le plâtre ; on fait un Delbet de marche sous extension continue ; on le renouvellera souvent dans la suite. Le blessé quitte l'hôpital au bout d'un an. Il y reviendra du 30 mars 1928 au 22 septembre 1928 et subira plusieurs interventions (ostéite chronique avec élimination de séquestres et fistule qui ne s'est pas tarie depuis l'accident). Nous l'examinons en avril 1931 : la fistule persiste, des esquilles s'éliminent de temps à autre ; la peau est très abîmée, les troubles trophiques intenses (œdème, rougeurs, troubles cutanés, chute des ongles des orteils) ; le cal est solide, mais énorme et douloureux. Les mouvements du genou sont normaux mais ceux de la tibio-tarsienne sont presque abolis, le pied est équin ; l'axe du tibia prolongé tombe en dedans du gros orteil. Le taux d'incapacité proposé au blessé mais non accepté de lui est de 45 %. Nous proposons au malade diverses interventions locales et à distance (sympathectomie périartérielle, notamment il ne les accepte pas tant que ses affaires d'assurances ne seront pas complètement réglées.

En résumé : Gravité IV A ;
Traitement : Reposition sanglante puis gouttière ;
Résultat : Mauvais.

Obs. XXXVII. — M. B... âgé de 40 ans, domicilié à Maisons-Laffite, entre salle Armagis le 4 mai 1927 pour une fracture ouverte de la jambe droite à la partie, moyenne avec issue du fragment supérieur hors de la plaie. On pratique un parage de la plaie et une reposition sanglante. On bourre la plaie de compresses imbibées au Dakin sans mettre aucun point de suture, puis on fait un plâtre de Delbet

qui sera renouvelé 6 fois pendant le séjour du malade à l'hôpitul, séjour qui se prolonge jusqu'au mois de novembre. A ce moment, le blessé marche convenablement à l'aide d'une canne et s'appuie bien sur sa jambe appareillée. Il subsiste une fistule ; des séquestres se sont éliminés pendant son séjour. Notre enquête n'a réussi qu'à nous faire adresser par Mme B... une lettre d'injures dans laquelle elle nous dit que son mari a été amputé peu de temps après son départ de Saint-Germain à l'hôpital de la Pitié.

En résumé : Gravité II B ;
Traitement : Reposition sanglante et Delbet ;
Résultat : Mauvais.

Obs. XXXVII. — Mme R...., âgée de 65 ans, domiciliée à Chatou, entre salle Escande le 4 mai 1930 pour une fracture ouverte sus malléolaire de la jambe droite. On se contente de parer la plaie située à la face interne de la jambe (plaie que l'on ferme incomplètement avec 2 crins après nettoyage à l'éther) et de mettre une botte plâtrée en bonne position. Les suites sont très simples. La blessée sort de l'hôpital au bout de deux mois et demi. Actuellement elle se déplace sans canne dans son appartement, mais préfère en prendre une pour sortir ; elle boite légèrement ; sa cheville enfle le soir ; il n'y a pas de raccourcissement, mais les mouvements de la tibio-tarsienne sont très diminués ; le pied ne peut atteindre l'angle droit : le taux d'incapacité permanente partielle accordé est de 30 %.

En résumé : Gravité II A ;
Traitement : Botte plâtrée ;
Résultat : Médiocre.

Obs. XXXIX. — Mme F... âgé de 42 ans, domiciliée à Sartrouville entre salle Mortemart le 21 août 1926. Elle est tombée d'une échelle dans son jardin ; elle présente

une large plaie transversale épousant la face interne de la jambe droite à l'union des 1/3 inférieur et moyen, plaie par laquelle sort de 6 cm. le fragment supérieur du tibia, couvert de terre. L'accident est survenu à 18 heures. La malade est opérée à 22 heures. Excision des bords de la plaie cutanée. Nettoyage et parage plan par plan, curettage des surfaces osseuses ; on trouve difficilement l'origine d'une hémorragie venant de la profondeur. On finit par voir qu'elle vient de la péronnière tendue sur le fragment inférieur du péroné. Nettoyage au Bouillon Vaccin Grémy 41. Reposition sanglante sous le contrôle de la vue. Suture totale. Delbet de marche. La réunion des téguments est obtenue par première intention. Un second Delbet de marche doit être placé le 14 septembre 1926.

La blessée séjourne 3 mois à l'hôpital, elle en sort consolidée. Nous le revoyons au mois d'avril 1931, le résultat fonctionnel est parfait, le malade marche sans boiter. Elle n'a aucun racourcissement mais une très légère atrophie des masses musculaires du mollet 29 cm. 5 jambe droite accidentée contre 30 cm. à la jambe gauche. Les mouvements du genou sont normaux. Ceux de la tibio-tarsienne un peu diminués, la flexion dorsale quoique dépassant largement l'angle droit est inférieure de 5° environ de la flexion dorsale de la tibio-tarsienne gauche. Le pied est très légèrement déporté en dedans : la ligne prolongée de la crête tibiale passe par le 3e orteil. La malade ne présente pas de troubles trophiques. Sa jambe n'enfle pas le soir, mais le cal est volumineux et inesthétique.

En résumé : Gravité II A ;
Traitement : Reposition sanglante, appareil de Delbet ;
Résultat : Bon.

Obs. XL. — Mme S..., âgée de 42 ans, domiciliée à Rueil, entre salle Charité le 26 juillet 1930 pour une frac-

ture ouverte de la jambe droite au niveau du tiers supérieur. Parage de la plaie. Appareil de Delbet. La radio a montré qu'il n'y avait pas de déplacement. Actuellement, la malade, revue, ne boite pas ; elle se plaint de ce que sa jambe enfle le soir. Elle n'a ni raccourcissement, ni atrophie, les articulations sus et sous-jacentes sont normales. La blessée a une incapacité permanente partielle de 9 %.

En résumé : Gravité II A ;
Traitement : Delbet ;
Résultat : Parfait.

Obs. XLI. — M. T..., âgé de 25 ans, domicilié à Paris entre salle St-Eloi le 4 juillet 1929 pour une fracture compliquée de la jambe gauche, 15 heures après son accident. La plaie est parée, la fracture réduite sous le contrôle de la vue ; on place un appareil de Delbet. Le blessé quitte l'hôpital le 11 juillet et est dirigé sur l'hôpital Gouin à Clichy. La plaie n'avait pas été suturée, mais bourrée de compresses au Dakin.

Actuellement le blessé n'a pas d'atrophie, pas de raccourcissement, pas d'œdème. Son genou et sa tibio-tarsienne fonctionnent normalement. Son incapacité permanente partielle est de 4 %.

En résumé : Gravité III B ;
Traitement : Reposition sanglante, appareil de Delbet ;
Résultat : Parfait.

Obs. XLII. — Mme C..., âgée de 59 ans, domiciliée à Andrésy, entre à la maison de santé de MM. Lamare et Larget le 31 juillet 1924 pour une fracture ouverte, comminutive du tibia gauche à l'union des 1/3 moyen et supérieur de l'os, c'est en descendant une marche que la blessée s'est

cassé la jambe, une heure auparavant. Elle est opérée immédiatement.

Résection de l'orifice cutané et des tissus contus. Réduction très pénible en raison de la présence de plusieurs fragments intermédiaires. Fixation par des cercles de Putti. Suture cutanée aux crins. Plâtre.

Le 23 août, 3 semaines après son accident, la blessée quitte la clinique avec un plâtre de marche. Les suites ont été normales. La réunion des téguments s'est faite par première intention. Au mois de juin de l'année suivante on enlève les cercles, saillants sous le plan cutané, mais qui n'ont causé aucune ostéite.

Actuellement, la blessée n'a ni atrophie, ni raccourcissement, ni limitation articulaire. Les traces de la fracture sont à peine perceptibles à la palpation soigneuse de la crête tibiale.

En résumé : Gravité IV A ;
Traitement : Ostéosynthèse ;
Résultat : Parfait.

Obs. XLIII. — Mme B..., âgée de 57 ans, domiciliée à Rueil, entre salle Mortemart le 17 septembre 1927 pour une fracture ouverte de la jambe droite située au niveau du tiers moyen. Fracture esquilleuse. La blessée n'est rentrée à l'hôpital que 10 heures après son accident (renversée par une automobile). Elle a de plus une luxation de l'épaule droite que l'on réduit immédiatement. Sous anesthésie générale, traction, désinfection de la plaie, reposition sanglante, gouttière de Quénu sans suture de la plaie qu'on bourre avec des mèches au Dakin. Quatre jours plus tard, on remplace la gouttière par un gros plâtre à pont (Delbet). 1 mois 1/2 plus tard, la blessée marche en salle avec un appareil de Delbet. Elle quitte l'hôpital cicatrisée et consolidée en janvier 1928. Pendant 3 mois un léger œdème mal-

léollaire a persisté, puis a définitivement disparu, de même qu'une très légère boiterie. Actuellement raccourcissement de 2 cm., pas d'atrophie de la jambe, mais atrophie de la cuisse de 1 cm. Le genou fonctionne normalement. La flexion dorsale de la tibio-tarsienne est diminuée de 10°. Pas d'œdème.

En résumé : Gravité III B ;
Traitement : Reposition sanglante ;
Résultat : Bon.

Obs. XLIV. — M. L..., âgé de 22 ans, domicilié à (?) entre salle Armagis le 25 décembre 1929. Il a été victime 1 heure auparavant d'un accident lui ayant occasionné une fracture ouverte du tibia gauche au niveau du tiers inférieur. Plaie cutanée oblique dûe au fragment supérieur, siégeant un peu en arrière du tibia à la face interne. Résection des bords. Prolongation en bas de la plaie vers le tibia pour nettoyer le foyer et réséquer les lambeaux musculaires. Bouillon vaccin Grémy 41. Lysaccin antipyogène. Delbet de marche que l'on renouvelle le 6 janvier, le 20 janvier et le 12 février.

Réunion par première intention. Consolidation rapide. Séjour de 65 jours à l'hôpital. Le blessé marche sans boiter, sa jambe n'enfle pas, sauf, dit-il ; aux changements de temps et quand il s'est beaucoup fatigué. Pas de raccourcissement, pas d'atrophie, force non diminuée. Articulations sus et sous-jacentes normales.

En résumé : Gravité III A ;
Traitement : Reposition sanglante, Delbet ;
Résultat : Parfait.

Obs. XLV. — M. J..., âgée de 49 ans, domicilié à (?) entre salle Armagis le 19 août 1930 pour un véritable broiement du tiers inférieur de la jambe gauche. La plaie

est très large: deux gros fragments osseux traversent la peau. L'accident causal date de 24 heures. Débridement. Epluchage. Ablation de nombreuses esquilles. Atelle et extension continue. Drains d'irrigation continue (Dakin) dans la plaie. Le 23 août, plâtre à pont atypique. Le blessé quitte peu après l'hôpital sur sa demande.

Actuellement (15 mai 1931) le blessé marche avec des béquilles, l'axe de la jambe prolongée tombe en dedans du gros orteil; mais la plaie cutanée est cicatrisée et le raccourcissement est peu important : 2 cm. : atrophie inappréciable (gros cal). Tibio-tarsienne fixée à l'angle droit. Atrophie de la cuisse de 6 cm.

En résumé : Gravité IV B;
Traitement : Reposition sanglante, extension continue;
Résultat : Mauvais.

Obs. XLVI. — Mme M..., âgée de 37 ans, domiciliée à (?), entre salle Escande le 27 août 1927 pour une fracture ouverte de la jambe gauche, à l'union des tiers moyen et inférieur. Issue de 5 à 6 cm. du fragment inférieur hors de la plaie. La blessée est opérée deux heures après son accident : on abat à la pince gouge l'extrémité du fragment issu de la plaie que l'on prolonge par une incision en bas et en haut; on excise le tissu cellulaire. On curette les extrémités osseuses, on lie la veine saphène interne. Bouillon vaccin Grémy 41 dans le foyer. Suture primitive de la peau. Appareil de Delbet de marche. Suites excellentes. Réunion de la plaie opératoire par première intention. La blessée est consolidée 63 jours après son entrée.

Actuellement (juin 1931) la cuisse et le mollet ne sont pas atrophiés. Cal volumineux et inesthétique. Axe de la jambe parfait. Articles sus et sous-jacents parfaitement mobiles. Aucun raccourcissement.

En résumé : Gravité II A ;
Traitement : Reposition sanglante, appareil de Delbet ;
Résultat : Bon.

Obs. XLVII. — L'enfant D..., âgé de 7 ans, domicilié à Sartrouville, entre salle Breuvery le 12 juillet 1931 pour une fracture ouverte de la jambe droite. La fracture siège à la partie moyenne. L'os est broyé : des fragments font issue hors de la plaie. Celle-ci, transversale, a été causée par la roue d'un wagonnet Decauville que s'amusait à pousser l'enfant. La plaie est souillée d'herbe et de terre. Le blessé est examiné 8 heures après l'accident. On nettoye la plaie à l'éther. On en excise les bords. Hémostase ; reposition sanglante, aucune suture. Mèche au Dakin au contact du foyer de fracture. Gros plâtre à pont, le tout sous anesthésie générale.

Suites simples et rapides : le même plâtre sera laissé en place jusqu'à consolidation et cicatrisation.

L'enfant est revu en juillet 1931 : petite fistule persistante, élimination d'un petit séquestre en avril. Cal un peu gros. Ni atrophie, ni raccourcissement. Articulation sus et sous-jacentes normales.

En résumé : Gravité III B ;
Traitement : Reposition sanglante ;
Résultat : Bon.

ETUDE STATISTIQUE

Voici des 47 cas observés un tableau résumé :

N. B. — Dans la colonne « Gravité » les chiffres romains se rapportent aux groupes que nous avons définis au début de ce travail, les lettres A et B signifient que le blessé a ou n'a pas été traité précocement.

Dans la colonne « Suture », les lettres S. C. et N. signifient plaie suturée complètement, plaie drainée par un faisceau de crins, plaie non suturée.

Observation	Gravité		Age	Sexe	Résultat	Traitement
1	IV	A	29	M	P	Ostéosynthèse (agrafes).
2	III	A	38	F	P	Ostéosynthèse (plaque).
3	III	A	35	M	B	Ostéosynthèse (plaque).
4	III	A	48	F	P	Ostéosynthèse (plaque).
5	IV	B	30	M	B	Ostéosynthèse (agrafes).
6	II	B	53	M	B	Ostéosynthèse (plaque).
7	IV	B	50	M	Mé	Ostéosynthèse (vis-plaque-fils bronze).
8	II	A	33	M	P	Ostéosynthèse (plaque).
9	III	A	34	M	P	Ostéosynthèse (plaque).
10	II	B	67	F	Ma	Ostéosynthèse (cercles).
11	IV	B	34	M	Mé	Reposition sanglante. Plâtre de marche.
12	III	B	48	F	Ma	Delbet sous extension
13	IV	A	29	M	B	Reposition sanglante. Irrigation. Delbet.
14	II	A	38	M	B	Reposition sanglante. Delbet.
15	III	A	31	M	P	Delbet.
16	I	A	X	M	Mé	Gouttière de Quénu.
17	IV	B	34	M	B	Ostéosynthèse par greffon.
18	IV	B	43	M	B	Plâtre à pont puis Delbet.
19	I	B	7	M	P	Ostéosynthèse catgut. Gouttière plâtrée.
20	IV	A	18	F	P	Ostéosynthèse (plaque).
21	I	A	31	M	B	Delbet sous extension.
22	I	B	15	M	P	Delbet sous extension.

Côté	Siège	Sutures ou non	Temps de traitement	Notes
G	Moyen	S	2 mois	Fistulette 10 mois, prothèse non supportée. Gouttière après synthèse.
D	Inf.	S	3 mois	Prothèse supportée. Pas de contention. Réunion première intention. Décédée par suite de cirrhose.
D	M	S	7 mois	Désunion. Prothèse non supportée. Gouttière.
D	I	S	2 mois 1/2	Réunion première intention. Prothèse supportée. Pas de contention.
D	I	S	12 mois	Désunion. Prothèse non supportée. Contention par appareil Delbet.
G	I	C	2 mois 1/2	Réunion première intention. Prothèse supportée. Pas de contention.
G	I	S	7 mois	Désunion. Prothèse non supportée. Contention. Botte plâtrée.
D	M	S	2 mois 1/2	Réunion première intention. Prothèse enlevée 6 mois après. Pas de contention.
D	I	S	3 mois	Désunion. Prothèse non supportée. Contention par gouttière.
D	M	S	6 mois	Désunion. Prothèse non supportée.
D	I	S	7 mois	Désunion. Longue suppuration.
G	I	N	7 mois	Ostéomyélite prolongée.
D	I	N	4 mois	
X	I	S	3 mois	Réunion par première intention. Blessé non revu, mais a écrit lettre détaillée.
G	M	S	2 mois 1/2	Réunion par première intention.
G	M	S	X	Ostéite prolongée. Désunion.
G	Sup	N	10 mois	D'abord parage de la plaie plus Delbet. Consolidation en mauvaise position. Ostéosynthèse au bout de 5 mois.
G	S	N	2 mois	
G	M	C	3 mois	Petite élimination d'esquille 2 mois après la sortie de l'hôpital.
G	I	S	4 mois 1/2	Réunion première intention après reposition sanglante et Delbet. Pseudarthrose. Prothèse supportée.
D	M	N	3 mois	
G	I	Crins	2 mois 1/2	Réunion par première intention.

Observation	Gravité		Age	Sexe	Résultat	Traitement
23	IV	B	23	M	P	Reposition sanglante. Botte plâtrée.
24	IV	B	21	M	B	Reposition sanglante Delbet de marche.
25	I	A	41	M	P	Delbet sous extension
26	II	A	24	M	P	Ostéosynthèse (maintenue par catgut) Delbet B V. 41
27	II	B	46	M	Ma	Reposition sanglante. Gouttière.
28	III	B	30	M	Mé	Reposition sanglante. Gouttière.
29	III	A	24	M	Ma	Reposition sanglante. Delbet
30	I	A	7	M	P	Gouttière sous extension, puis reposition sanglante. Synthèse temporaire et gouttière.
31	II	A	6	M	P	Delbet sous extension.
32	III	A	35	M	B	Reposition sanglante. Plâtre de marche.
33	III	A	58	M	B	Gouttière sous extension.
34	IV	B	23	M	B	Extension continue puis Delbet.
35	III	A	28	M	Mé	Reposition sanglante. Delbet.
36	IV	A	23	M	Ma	Reposition sanglante. Gouttière
37	II	B	40	M	Ma	Reposition sanglante. Delbet.
38	II	A	65	F	Mé	Botte plâtrée sous-extension.
39	II	A	42	F	B	Reposition sanglante. Delbet.
40	II	A	42	F	P	Delbet (pas de changement).
41	III	B	25	M	P	Reposition sanglante. Delbet.
42	IV	A	59	F	P	Ostéosynthèse (cercle).
43	III	B	57	F	B	Reposition sanglante. Gouttière puis Delbet.
44	III	A	22	M	P	Reposition sanglante puis Delbet.
45	IV	B	49	M	Ma	Reposition sanglante Extension continue.
46	II	A	37	F	B	Reposition sanglante. Delbet.
47	III	B	7	M	B	Reposition sanglante. Plâtre à pont.

Côté	Siège	Suture ou non	Temps de traitement	Notes
G	M	N	3 mois	
G	I	S	2 mois 1/2	Réunion par première intention.
G	I	S	2 mois 1/2	Réunion par première intention.
D	I	S	2 mois 1/2	Réunion par première intention.
D	I	C	Long	Longue suppuration.
D	M	N	2 mois 1/2	
D	M	C	3 mois	Réunion par première intention
D	M	S	2 mois	Réunion par première intention.
G	S	S	2 mois	Réunion par première intention.
D	M	S	10 mois	Réunion par première intention, mais pseudarthrose puis ostéosynthèse par greffon.
D	I	S	3 mois	Réunion par première intention.
D	I	N	7 mois	Longue suppuration. Débridement. Irrigation continue.
G	S	S	3 mois	Désunion partielle de la plaie.
D	I	N	10 mois	Fistules. Ostéite (Grattage) persistant 5 ans après accident.
D	I	N	Longtemps	Amputation.
D	I	N	2 mois 1/2	
D	I	S	3 mois	Réunion par première intention.
D	S	S	3 mois	Réunion par première intention.
G	I	N	Suite traitement non faite à l'Hôpital	
G	M	S	2 mois	Contention par gouttière. Prothèse enlevée.
D	M	N	4 mois	
G	I	C	2 mois	Réunion par première intention.
G	I	N	X	Irrigation continue. Quitte l'hôpital au bout de 4 jours sur sa demande.
G	I	S	2 mois	Réunion par première intention.
D	M	N	3 mois	

Au total nous avons donc :

A) *Au point de vue purement statistique* :

1° 20 fractures de la jambe gauche soit 44,4 %
25 fractures de la jambe droite soit 55,6 %

Notre négligence nous fait ignorer le côté de 2 membres fracturés.

2° 11 fractures chez des femmes soit 23,4 %
36 fractures chez les hommes soit 76,6 %

3° 5 fractures du 1/3 supérieur soit 10,6 %
16 fractures du 1/3 moyen soit 34 %
26 fractures du 1/3 inférieur soit 55,4 %

B) *Au point de vue de la gravité* :

1° 14 fractures comminutives avec gros délabrement des parties molles, soit . . . . . 29,8 %

15 fractures simples avec gros délabrement des parties molles, soit . . . . . 31,9 %

12 fractures avec issue d'un fragment hors d'une petite plaie . . . . . 25,5 %

6 fractures ayant occasionné une simple ponction de la peau de dedans en dehors par un fragment soit . . . . . 12,8 %

2° 26 cas traités tardivement (après la 5e heure), ce qui fait le pourcentage énorme de . . . 42,5 %

27 cas traités précocement, soit . . . 57,5 %

C) *Au point de vue traitement* :

1° 13 blessés ont été ostéosynthésés, soit. 27,7 %

19 ont subi une reposition sanglante 41 4 %

13 ont été réduits sous extension sous le contrôle de la vue, soit. . . . . 27,7 %

2 ont été mis en extension continue, 4,2 %

2° 26 blessés ont été suturés sans drainage 55,3 %

6 ont été suturés mais drainés par un faisceau de crins, soit. . . . . 12,8 %

15 n'ont pas été suturés, soit. . . . 31,9 %

3° Au point de vue de la contention :

26 blessés ont eu un appareil de marche de Delbet ou un plâtre à pont, soit. . . . . 55,4 %

16 ont eu des gouttières de différents modèles ou des grands plâtres de membre inférieur, 34 %

5 n'on eut aucune contention, soit. 10,6 %

D) *Au point de vue des résultats* :

18, soit 38,3 % sont parfaits ;

16, soit 34 % sont bons ;

6, soit 12,8 % sont médiocres ;

7, soit 14,9 % sont mauvais (parmi eux : une amputation).

Ces chiffres n'ont évidemment aucune valeur en eux-mêmes, mais seulement les uns par rapport aux autres. Nous avons tenu néanmoins à les mettre dès maintenant sous les yeux du lecteur, car ils vont servir de base à l'étude comparative que nous allons faire

des résultats obtenus en fonction et de la gravité de la fracture et du traitement appliqué.

Nous ne voulons pas ici faire un exposé complet sur le traitement des fractures ouvertes de jambe. Aussi bien est-il de nombreux points sur lesquels tous sont d'accord, mais seulement insister sur quelques détails particuliers de ce traitement et dire quelles règles de conduite générale, le nombre et la multiplicité des cas observés nous ont fait progressivement adopter. Dans tous les cas, les fractures ouvertes doivent être opérées et opérées d'urgence — même celles avec plaie punctiforme de la peau — sous anesthésie ; celle-ci sera celle que le chirurgien emploie habituellement. Signalons seulement que dans ce genre de blessures, la rachianesthésie nous paraît n'avoir que des avantages.

Vis-à-vis de la peau — et c'est là un lieu commun — les bords doivent être excisés très soigneusement sur tout le pourtour de la ou des plaies, mais sur une très faible largeur car la réunion, surtout au niveau du 1/3 inférieur du membre deviendrait impossible. Pour qu'il n'en soit pas ainsi, on aura toujours intérêt à agrandir la plaie par deux incisions parallèles, branchées l'une vers le bas, l'autre vers le haut et traçant avec la plaie même un trajet en baïonnette et ceci, nous semble-t-il, doit être pratiqué non seulement en bas de plaie transversale, ou alors deux incisions verticales remplissent aisément les conditions énoncées, mais même en cas de plaie verticale et alors, deux incisions obliques, formant avec la plaie une ligne brisée seront préférables à la simple prolongation supérieure

et inférieure de la plaie : la réunion des téguments à la fin de l'intervention en sera considérablement facilitée.

La peau ainsi traitée, il faut exciser le tissu cellulaire et les muscles contus. Il faut les exciser très largement — on ne péchera jamais par excès — enlever, au point de vue cellulaire, tout ce qui est infiltré de sang ou seulement œdématié, et couper le muscle jusqu'à ce que l'on trouve une coloration, un saignement et une contractilité normaux quand les ciseaux sectionnent des fibres.

Vis-à-vis de l'os il faut : enlever les esquilles trop petites ou trop minces ; sortir de la plaie les deux extrémités successivement après les avoir ruginées, puis les curetter légèrement. Puis il faut réduire et assurer la contention. Doit-on pour cela pratiquer ou non une ostéosynthèse ?

Si nous prenons les 13 cas de fractures ostéosynthésées, l'excellence des résultats obtenus est frappante : 8 résultats parfaits — 3 bons — 1 médiocre, 1 mauvais, soit 84,6 % de résultats satisfaisants et 15,4 % de résultats qui ne le sont pas. Si l'on oppose globalement à ces cas les 34 blessés restant, nous n'avons que 19 résultats parfaits, 11 bons, 5 médiocres et 9 mauvais, soit 58,8 % de résultats satisfaisants et 41,2 % de résultats qui ne le sont pas. La non concordance des chiffres avec ceux de notre tableau résumé vient de ce que nous comptons ici comme mauvais résultats à l'actif des traitements habituels, ceux des blessés 17, 20 et 32 ayant abouti à une angulation et à des pseudarthroses

et n'ayant finalement bénéficié d'un bon résultat qu'après ostéosynthèse secondaire. La différence des résultats obtenus par les deux méthodes apparaît encore plus brutalement quand on songe que les résultats qualifiés de satisfaisants sont presque tous parfaits pour les blessés synthésés. Ils ne sont pour la plupart que bons chez les blessés traités par une autre méthode :

	P	B	Mé	Ma	
Ostéosynthèses :	8	3	1	1	= 13
Non ostéosynthésés :	9	11	5	9	= 34
	17	14	6	10	

Mais quels sont les blessés qui ont bénéficié de l'ostéosynthèse ?

Surtout des blessés graves : 4 du groupe IV, 4 du groupe 3, 1 du groupe 1.

D'autre part : 4 de nos opérés l'ont été après la 5e heure, c'est parmi eux d'ailleurs qu'il faut chercher nos deux résultats décevants Ces bons résultats ont été obtenus aussi rapidement par l'ostéosynthèse que par d'autres méthodes. Nous n'avons pas eu plus d'ostéites prolongées chez ces blessés que chez d'autres. Cinq de nos opérés ont eu une réunion par première intention. Quatre ont conservé leur prothèse. Est-ce à dire qu'en présence d'une fracture ouverte de jambe, on doive systématiquement pratiquer une ostéosynthèse ?

Certainement non. Il y a d'abord, nous semble-t-il, deux contre indications à cette intervention : la trop

grande longueur du temps écoulé depuis l'accident et les trop gros délabrements des téguments (1).

Par contre la tendance, observée au cours de l'intervention, que peut avoir le déplacement à se reproduire nous paraît être une indication formelle à l'ostéosynthèse. Hors de ces cas, le chirurgien doit s'inspirer des circonstances, agir suivant son tempérament. Nous nous contenterons de faire remarquer que les résultats obtenus (et non seulement ceux publiés dans ce travail, mais d'autres que nous jugeons cependant trop récents pour les y faire figurer) nous encouragent à pratiquer dans presque tous les cas une ostéosynthèse et que nous n'avons pas encore observé de complications redoutables ou prolongées dues à ce mode de traitement.

Quelle synthèse faut-il pratiquer ?

La synthèse métallique par plaques nous semble donner et de très loin la meilleure contention : c'est elle qu'à l'heure actuelle nous employons dans l'immense majorité des cas : plaques de Sherman. Les points d'application solides seront pris aussi loin que l'on pourra du foyer de fracture, aussi mettons-nous de préférence à chaque extrémité une grande vis spécialement construite, embrochant les deux corticales de l'os. Ces plaques sont, autant que possible, placée sur la face interne,

---

(1) Et à ce propos nous devons signaler qu'une erreur regrettable s'est glissée dans l'interprétation de la statistique et des notes que nous avions envoyées à MM. Roux et Sénèque à l'occasion de leur rapport : les ostéosynthèses de notre statistique y figurent en tant qu'intervention à foyer ouvert alors que nos ostéosynthèses ont toujours été sans aucune exception et continuent à être complètement suturées.

sous-cutanée du tibia, en tâchant cependant d'éviter le niveau de l'incision cutanée.

S'il existe un fragment intermédiaire, il ne faut absolument pas le maintenir avec du métal, mais le fixer, si sa bonne position n'est pas spontanément contenue avec un fil résorbable.

Il y a là d'ailleurs analogie complète avec les ostéosynthèse sur fractures fermées et nous n'y insisterons pas davantage.

Dans le cas de gros délabrements osseux, on doit chercher aussi à éviter l'ostéosynthèse métallique. Il arrive cependant qu'on soit obligé de recourir à une agrafe de Dujarier pour maintenir en place les principaux fragments : moyen tout temporaire d'assurer la contention (dès qu'on le jugera possible, ces agrafes seront enlevées) et c'est là le seul cas où, à notre avis on soit autorisé à pratiquer une ostéosynthèse à foyer ouvert.

L'os traité, que doit-on faire vis-à-vis des parties molles ? Ne jamais réunir l'aponévrose, ni chercher à reconstituer avec des débris de tissu cellulaire un plan supplémentaire entre l'os et les téguments, même et surtout si l'on a pratiqué une ostéosynthèse métallique. Car cette façon de faire, en cas de suppuration toujours à redouter permet et aux liquides septiques de s'écouler par la plaie cutanée au lieu de constituer des fusées profondes, et au chirurgien d'être plus vite averti des progrès de l'infection. La peau par contre, doit être toujours suturée en cas d ostéosynthèse métallique (nous avons signalé précédemment une rare

exception à cette règle générale). Elle ne doit jamais l'être quand son délabrement est trop considérable : il ne faut notamment jamais réunir en tirant, mais mettre sous pansement aseptique des fils d'attente que l'on rapprochera un peu plus chaque jour. Elle ne doit pas l'être non plus quand un long temps s'est écoulé depuis l'accident, voire même quand le membre blessé du fait de l'accident (ou même de l'habitude) est par trop souillé. En dehors de ces cas, nous réunissons toujours les téguments, et ce complètement ; nous avons même abandonné le drainage par crins qui nous semble inutile et quelquefois nuisible. C'est d'ailleurs là affaire d'impression : notre statistique comporte bien 15 cas non suturés (avec 9 bons résultats et 6 mauvais) et 32 cas suturés (avec 25 bons résultats et 7 mauvais), mais les différences même existant entre les cas envisagés ayant bénéficié de l'un ou de l'autre traitement nous interdit de tirer la conclusion de la comparaison de ces chiffres.

L'opération terminée et après pansement sec ou avec une pommade antiseptique : collargol par exemple, il faut assurer la contention.

Quand la fracture est nette, que la plaque a pu être fixée dans de bonnes conditions, nous ne plaçons aucun appareil de contention (sauf parfois une petite attelle pendant les premières heures afin de parer aux mouvements brusques et désordonnés que le malade pourrait faire au cours de son réveil si l'on a eu recours à l'anesthésie générale). Si le siège de la fracture, la forme du trait, rendent plus incertaine la solidité de la prothèse, il est préférable soit de placer le blessé sur

une attelle, soit de lui faire un petit appareil plâtré (appareil de Delbet de préférence).

Quand le blessé n'est pas osthéosynthésé il faut : si la fracture est mal réduite (fracture comminutive par exemple) installer une extension continue au besoin par broche. Si elle est réduite mettre le blessé dans le plâtre.

En général, nous préférons l'appareil de Delbet à la gouttière. Bien fait, il peut assurer la contention de toutes les fractures diaphysaires de jambe sans exception ; il permet la mobilisation précoce du cou de pied, il permet la surveillance de la plaie et de plus, le chirurgien peut se rendre compte de la bonne application des points d'appui et ainsi être averti qu'il est temps de remplacer le plâtre dès que l'œdème des tissus commence à diminuer. On arrivera de la sorte à éviter toujours les déplacements secondaires sous le plâtre,

Dans les cas où les téguments ne sont pas suturés. dans ceux où auront seulement été placés des fils d'attente, il est rare que les dimensions de la plaie empêchent de placer le Delbet : on peut presque toujours remplacer le segment de chappe ou d'attelle latérale qui gênerait et le pansement de la plaie, et éventuellement l'irrigation continue par un pont qu'un treillis métallique permettra facilement de fabriquer.

Avant d'aborder l'étude des suites opératoires nous voulons dès maintenant dire quelques mots des divers traitements biologiques que l'on pourra être amené à employer au cours de l'intervention ou dans ses suites immédiates.

Au cours de l'intervention, nous vaccinons localement nos opérés : cette antivirusthérapie locale ne présente aucun inconvénient, si on emploie un bouillon-vaccin *bien préparé*. On peut également employer un bactériophage local. Dans les plaies, on trouve en effet, deux sortes de germes : des staphylocoques et des streptocoques venant de la peau, et d'autres germes, les anaérobies notamment apportés par le traumatisme.

Contre les premiers, l'antivirus est certainement actif, le bactériophage également (action très nette de ce dernier sur le staphylocopue, plus douteuse cependant sur le streptocoque).

Contre les anaérobies, par contre, ni le bactériophage, ni l'antivirus ne sont actifs (les antivirus polyvalents ont peut-être une légère action, mais dans tous les cas la préparation des bouillons-vaccins antianaérobies est extrêmement difficile). Bien entendu chaque fois que l'on emploiera le bactériophage on pratiquera conjointement de l'autohémothérapie de façon à supprimer les antibactériophages.

Au point de vue de l'immunité générale, on admet le plus souvent aujourd'hui que la vaccination ne crée pas l'immunité ; en tous cas qu'elle ne la crée pas suffisamment à temps pour lutter efficacement contre l'infection : elle n'est en effet qu'une œuvre de longue haleine demandant pour être obtenue un délai de 3 semaines à 1 mois.

Est-ce dire qu'il faut négliger l'action de la vaccination générale ? Non pas, l'expérience montre son utilité. Quel que soit son moyen d'action : shock ou leucocythé-

rapie (augmentation des leucocytes utiles), cette action n'est pas à dédaigner à condition que l'on emploie toutefois un vaccin suffisamment polyvalent et surtout shockant.

Doit-on, cependant, envisager un traitement sérothérapique ?

Bien entendu, il faut toujours faire du sérum, antitétanique. En dehors de lui, il faudrait avoir un sérum assez polyvalent pour lutter à la fois contre les pyogènes communs et contre les anaérobies. Il y en a un : celui de Le Clainche et Vallée : nous ne l'avons jamais employé. On pourrait aussi mélanger du sérum antigangreneux de l'Institut Pasteur et de l'opsolysine. Il y aurait là des recherches à faire. On pourrait objecter que ce sont là des sérums et que même injectés suivant une méthode désensibilisatrice (Besredka) ils risquent de provoquer des accidents plus ou moins graves. Or, cette objection ne tient pas, car le sérum antitétanique est absolument indispensable.

Une fracture de jambe ouverte ne demande pas seulement des soins minutieux lors de son traitement immédiat, mais une surveillance de tous les instants pendant les jours et les semaines qui suivent, surveillance sans laquelle on ne pourrait obtenir de bons résultats.

Dans les jours qui suivent, il faut rechercher, si la fracture est suturée, les signes de suppuration : élévation thermique — œdème — douleurs, et de suite s'ils se présentent, supprimer la suture et vacciner. S'entêter dans ce cas à vacciner seulement serait courir aux plus graves complications, voire à l'amputation du

membre. Si la fracture n'est pas synthésée, il faut surveiller attentivement la disparition progressive de l'œdème qui ne manque jamais, s'il n'y a pas d'infection, de suivre une réduction correcte. Ceci implique un remplacement de l'appareil plâtré, remplacement qui peut être fréquent : nous avons déjà insisté à ce propos sur la facilité qu'apporte à cette surveillance l'appareil de marche de Delbet.

Plus tard, il faut surveiller la consolidation au moyen de radiographies répétées, au moyen aussi de pesées sur deux fragments. Si elle semble lente, un traitement local (petits mouvements imprimés aux deux fragments) et en général (arsenical et mercuriel dans bien des cas calcaire aussi quoique l'assimilation en soit encore bien discutée) pourra heureusement l'activer. En même temps il faut mobiliser le genou et surtout la tibio-tarsienne (une flexion dorsale du pied qui n'est pas légèrement supérieure à l'angle droit est une infirmité), chauffer le membre, un simple appareil à lampes facile à employer dans le lit même du malade avec une simple prise du courant nous donne les meilleurs résultats) et le plus tôt possible si aucune complication n'est survenue entre temps (au bout de 3 semaines à un mois en moyenne) faire marcher le malade avec un petit appareil de marche aussi léger que possible.

Plus tard, le chirurgien pourra avoir à faire à deux complications redoutables : l'infection de l'os et les vices ou l'absence de consolidation.

Le traitement des ostéites chroniques est long et dif-

ficile et souvent le fait d'intervention répétées ; en cas d'infection toute prothèse métallique doit être enlevée dès la consolidation (sur 12 cas où nous avons employé une prothèse métallique, celle-ci n'a été supportée que dans 4 cas seulement) et les points d'application curettés légèrement.

En cas de consolidation vicieuse ou de pseudarthrose, l'ostéosynthèse métallique ou par greffon nous a toujours donné un résultat parfait : son emploi dans ce cas ne nous semble pas discutable.

Ces quelques lignes n'ont pas la prétention d'envisager chaque type de fracture, de discuter chacun des traitements proposés, mais seulement de signaler certains détails de technique, certains soins post opératoires dont les uns nous ont donné de bons résultats, dont les autres nous ont paru présenter des inconvénients.

C'est pourquoi la ligne de conduite que nous suivons actuellement n'est pas toujours le reflet de ce que nous avons fait le plus fréquemment. Peut-être se modifiera-t-elle encore.

Ces 47 cas publiés ne constituent d'ailleurs que la grosse minorité des blessés que nous avons traités : d'une part il nous a été impossible de retrouver la trace d'une cinquantaine d'entre eux ; d'autre part nous n'avons pas voulu faire état des blessés traités au cours de l'année 1931 (1). Leur nombre est plus considérable

---

(1) Nous avons reproduit plus loin deux radiographies d'ostéosynthèses faites avec longues vis. Il s'agit de deux parmi ces fractures ouvertes traitées au cours de l'année 1931 : le premier blessé a eu

encore que celui des années précédentes. La plupart d'entre eux ont bénéficié d'une ostéosynthèse métallique par plaques. Les résultats nous paraissent extrêmement encourageants ; mais nous n'en voulons faire état que quand le temps écoulé nous permettra d'apprécier leur qualité définitive.

---

une cicatrisation immédiate, sans désunion, sans ablation de la prothèse et a quitté l'hôpital sans appareil le 70e jour.

La seconde actuellement consolidée ne l'a été qu'après une suppuration de 2 mois (désunion de la suture primitive, petit foyer d'ostéite, etc...



Fig. 1 — Obs. IV

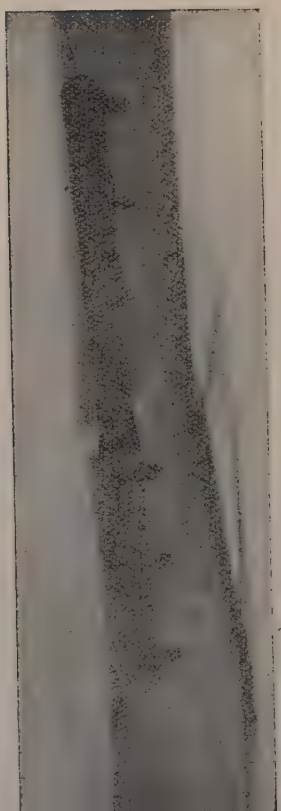

Fig. 2.
Obs. VI



Fig. 3.
Obs. IX



Fig. 1



Fig. 2

CONCLUSIONS

Il semble que le traitement des fractures diaphysaires ouvertes de jambe puisse être modifié de la façon suivante :

1° Toute fracture ouverte de la jambe doit être opérée.

a) Avant la 6e heure et s'il apparaît que la plaie cutanée, peut être aisément suturée, *on peut,* après nettoyage, terminer l'opération par une ostéosynthèse métallique à foyer fermé, en sachant que l'ostéosynthèse est une opération difficile qui doit être le fait d'un spécialiste.

b) Après la 6e heure ou si les lésions tégumentaires sont trop considérables, il faut se contenter de nettoyer, de réduire, et d'immobiliser le membre au moyen d'un plâtre fenêtre sans suture des téguments.

2° Ce traitement opératoire nous a semblé heureusement complété par l'emploi d'un certain nombre de procédés biologiques, notamment :

a) Pendant l'opération : antivirusthérapie et bactériophage.

b) Après l'opération ; en dehors du sérum antitétanique qui s'impose toujours, la sérothérapie polyvalente antipyogène et antigangreneuse, les vaccins généraux injectables semblent de bons appoints à l'évolution favorable des lésions.

Vu, le Doyen
BALTHAZARD

Vu, le Président de la thèse
GOSSET.

Vu et permis d'imprimer :
Le Recteur :
CHARLÉTY.

BIBLIOGRAPHIE

ALGLAVE et BÉRARD. — Technique opératoire du traitement sanglant des fractures fermées (*Congrès Français de Chirurgie.* 1911).

ALGLAVE et GÉNIN. — Procédé de ligature osseuse par fils couplés (*Bull. et Mém Soc. Nat. Chir*, 1926, p. 394).

— Semelle métallique pour la réduction des fractures de jambe (*Bull. et Mém. Soc. Nat. Chir.*, 30 juin 1928. p. 928).

ANSCHÜTZ. — Extension by means of the Nail (*Surg., Gyn., und Obst.*, 1910, p. 419).

ARNAUD et CIAUDO. — Sur un procédé biochimique pouvant aider la formation du cal osseux (*Soc. Biologie,* 1929, p. 889).

ARMANET. — Traitement des fractures ouvertes des jambes de la pratique civile (*Thèse Lyon*, 1931).

AUMONT. — Traitement des fractures ouvertes des membres. Suture primitive et secondaire ; ostéosynthèse immédiate (*Revue de Chirurgie*, 1924, p. 507).

AUVRAY. — Discussion sur la meilleure thérapeutique à appliquer aux fractures ouvertes (*Bull. et Mém. Soc. Nat. Chir.*, 1926, p. 828).

— A propos de quelques résultats éloignés du traitement sanglant et non sanglant des fractures de jambe et de cuisse (*Bull. et Mém. Soc. Nat, de Chir.*, 1926, p. 365).

BACQUIÉ. — Revue critique sur l'extension du clou dans le traitement des fractures (*Thèse Paris*, 1911, Jouve édit.).

BAHR. — Heilungs resultate bei Unterschenkelbrüchen in der Unfallversicherung (*Deutsche Feitsch fur chir.*, Bd LXXIII, 1904).

BALDWIN et GILMOUR. — A study of gazs gangrene in civil surgery (*Annals of Sugery*, 1927, p. 161).

BANIÉ. — Etude sur le traitement des fractures et luxations ouvertes d'après une statistique de 446 cas (*Thèse Paris*, 1929), Legrand édit.

BARBARIN. — Traitement chirurgical des fractures ouvertes (*Paris Chirugical*, 1918, p. 85).

BARDENHEUER et GRAESSNER. — Technique des bandages à extension, 1 vol., Maloine édit., 1908.

BARNES. — Immediate bone transplantation in compound comminuted fracture of tibia and fibula (*Surg,, Gyn. and Obst.*, 1914, p. 541).

BECK. — *Zur Behandhung der verzögeten konsolidation bei Unterschenkelbrüchen ; Centralblatt für Chir.*, 1929, p. 2690.

BECKER. — *Ein zerlegbarer Bohrer zur extension am knochen ; Centralblatt für Chir.*, 1909, p. 1233.

BESREDKA. — Antivirusthérapie (Masson, 1930).

BIBERGEIL. — Bericht über 353 complicierten frakturen (*Archiv. für klinis. Chir.*, 1907, p. 446.

BIRT. — *Uber das spätere Schiksal kindlicher Frakturen, Bruns Beiträge zur klin. chir.*, 1909, p. 437.

J. CH. BLOCH. — Les indications du traitement sanglant dans les fractures récentes des membres (*La Pratique médicale française*, 1930, p. 178).

— Le traitement des fractures diaphysaires de jambes (*Bull. médical*, 1924, n° 16).

— Ostéomyélite avec pseudarthrose du tibia (etc...) (*Bull. et Mém. Soc. nat. chir.* (rapport Cunéo), 1926, p. 501),

BOCCA. — De la prothèse temporaire dans les fractures compliquées infectées (*Thèse Lyon*, 1915-1916 .

BÖHLER. — *Knochenbruchbehandlung*, 1 vol., Maudrich édit., Wien, 1929).

— Der Begriff « Heilung » und die Darstellug der Funktion bei der blutigen Behandlung von Knochenbrüchen und bei anderen Verlezungen (*Archiv. fur klin Chir.*, 1924, p. 396).

— Apparat zur Einrichtung von Knochenbrüchen unter Schraubenzug (*Munch Mediz Wochensch*, 1928, p. 2042).

BOLAND. — Cas gangrene in compound fractures (*Annals of Surgery*, 1929, p 603).

BONN. — *Uber den primaren Nahiverschluss bei offenen Knochen bruchen ; Centralblalfur Chir.*, 1925, p. 439).

BONAMY. — Contribution à l'étude du traitement des fractures par l'ostéo-synthèse (*Paris Chirurgical* 1926, p. 13).

BONNEAU. — Contribution à l'étude de l'ostéo-synthèse à la plaque (*Paris Chirurgical*, 1916, p. 185).

— Appareil pour fractures compliquées du membre inférieur (*Paris Chirurgical*, 1915, p. 699).

— Correction des déviations osseuses dans les fractures des os longs (*Journal et Chirurgie*, t. XV, p. 371).

BONNET. — De l'ostéo-synthèse primitive dans les fractures diaphy. par projectiles de guerre (*Revue de Chirurgie*, 1916, p. 346).

BOPPE. — A propos du traitement orthopédique des fractures de cuisse et de jambe. Utilisation de la broche de Kirschner (*Bull. et Mém. Soc. Nat. de Chir.*, rapport Hartmann, 1931, p. 10),

BORCHGREVINK. — Die Draht extention, *Acte Chirurg. Scandinavica*, 1925, p. 627).

BOURDE. — Traitement des fractures ouvertes de jambe (*Bull. et Mém. Soc. de Ch. de Marseille*, 1930, p. 409).

BRAUN. — Ein neuer Lagerungs und streckapparat für die untere extremität (*Münchener Mediz. Wochen*, 1926, p. 1115 ,

BRICKNER. — Metal bone plating a factor in non union (*American Journal, of Surgery*, 1914, p. 16).

BROCA. — Fractures par armes à feu (*Revue de Chirurgie*, 1920, p. 321).

BRUNS. — Die Lehre von den Knochenbüchen, 1 vol. (*Enke edit.*, Stuttgart, 1886).

CAAN. — *Die Behandlung der Knöchelbrüche mit den Bardenheurschen Extension verband* (*Centralblattfür Chir.*, 1925, p. 1131).

CAMUSET. — Contribution à l'étude de traitement des fractures ouvertes récentes (*Thèse Lyon*, 1927).

CHALIER. — Le traitement aseptique et la suture primitive des plaies de guerre (*Lyon Chirurgical*, 1917, p. 35).

— Nouvel appareil prothétique pour ostéo-synthèse (*Presse Médicale*, 1917, p. 585).

CHAMPEL. — L'esquillectomie primitive en chirurgie de guerre (*Thèse Lyon*, 1917).

CHAPUT. — Traitement des fractures compliquées de jambe (*Gazette des Hôpitaux*, 1915, p, 627 .

CHARBONNEL. — A propos de l'ostéo-synthèse primitive à prothèse perdue dans les fractures diaphysaires compliquées rapport Lenormant) (*Bull et Mém. Soc. Nat. Chirurgie*, 1926, p. 821).

CHARBONNEL et MASSÉ. — Résultats comparés des méthodes externes et de l'ostéosynthèse dans le traitement des fractures de jambe (*XIIIe Congrès de Médecine légale de langue française*.

CHAUDOYE. — Traitement des fractures compliquées de la jambe, (*Thèse Lyon*, 1898).

CHEVEREAU. — Contribution à l'étude du traitement des fractures ouvertes de jambe (*Thèse Paris*, 1928).

CLERMONT. — Des fractures compliquées de jambe et de leur traitement (*Thèse Paris*, 1908).

CHUTRO. — Traitement des fractures du membre inférieur par l'ext. continue au moyen de l'étrier de Finochietto (*Presse Médicale*, 1916, n° 13).

CONWELL. — Treatment of severe injuries of the leg by tractions with the Steinmann pin througth the calcis (*Le Journal of bone and joint Surgery*, 1928, p. 268).

CORNIOLEY. — Etude comparée de 432 cas de fractures diaphysaires de la jambe (*Schweiz. Mediz. Wochens*, 1927, n°s 6-7-8-9-10-11).

CORNIOLEY. — L'ostéosynthèse des os longs, 1 volume, Doin, Paris, 1931.

COTTE. — Valeur de l'esquillectomie sous-périostée primitive dans le traitement des fractures diaphysaires (*Lyon Chirurgical*, 1916, p. 698).

COTTON. — Treatment of Compound injuries (*Surg. Syn. and Obstetrics*, 1931, p. 371).

CUNÉO. — Désinfection et réunion immédiates ou précoces des plaies récentes (rapport Hartmann), (*Bull. et Mém, Soc Nat, Chirurgie*, 1916, p. 22),

DAHL IVERSEN — Sur la fréquence et la durée de l'ostéite après l'ostéosynthèse (*Lyon Chirurgical*, 1928, p. 513).

DAKIN. — Au sujet de l'emploi de certaines substances antiseptiques dans le traitement des plaies infectées (*Presse Médicale*, 1915, 30 septembre).

DELANGLADE et GATELLIER. — Gangrène gazeuse et infections grangreneuses (*Presse Médicale*, 1916, 6 janvier).

DELBET et FIESSINGER. — Biologie de la plaie de guerre. 1 vol. Alcan édit., Paris 1918.

DELBET. — A propos des fractures ouvertes de jambe (*Bull. et Mém. Soc. Nat. de Chirurgie*, 1917, p. 338).

DELBET (Paul). — Traitement des fractures de guerre par l'ostéosynthèse (*Paris Chirurgical*, 1916, p. 560).

DEMET. — *Die operative Frakturens' Bchandlung Bruns' Beiträge zur Klinischen Chirurgie*, 1925, 21 décembre.

DEPAGE et VANDERVELDE. — De la suture secondaire des plaies dans les fractures ouvertes (*Bull. et Mém. Soc. Nat. de Chirurgie*, 1917, p. 477).

DERACHE. — Note sur l'ostéosynthèse primitive en Chirurgie de guerre (*Bull. et Mém. Soc. Nat. de Chirurgie*, 5 mars 1918).

DESFOSSES et (Ch) ROBERT. — La suspension dans le traitement des fractures, 1 vol. Masson édit. 1918).

DESJARDINS. — De l'ostéosynthèse dans le traitement des fractures (*Paris Chirurgical*, 1015, p. 654).

DESMAREST et DIAMANT-BERGER. — 28 cas de fractures ouvertes diaphysaires des os de la jambe (*Presse Médicale*, 1918, 4 avril).

DESPLAS. — Danger des sutures primitives dans les plaies traumatiques ouvertes de temps de paix (*Presse Médicale*, 1926, 24 mars).

DUBOUCHER, — L'ostéosynthèse primitive précoce dans les fractures par projectile de guerre (*Thèse Paris*. 1918).

DUDLEY-ROSS. — Relation of the Parathyroids to the Healing of a fractures, as controlled by the Rœntgen Rays (*Archiv of Surgery*, 1918, p. 922).

DUJARIER. — Traitement des fractures ouvertes (*Bull. et Mém. Soc. Nat. de Chir.*, 1926, p. 733).

DUPUY. — Du traitement des fractures ouvertes de jambe par un appareil réalisant l'immobilisation, l'extension continue et la suspension (*Thèse Bordeaux*, 1920-1921).

DUPUY DE FRENELLE. — L'opération des fractures de guerre (*Paris Chirurgical*, 1917, p. 570).

— Conditions de succès de l'ostéosynthèse par plaque vissée (*Paris Chirurgical*, 1918, p. 241).

ESTES. — The immediate tratment of open fractures (*Annals of Surgery*, 1929, p. 583).

ESTOR. — Fracture ouverte du tibia. Échec de l'ostéosynthèse primitive (*Cahiers de pratique médico-chirurgicale*, Avignon, 1930, p. 259).

EWALD. — Ueber Nachteile der Steinmannischer Nagelextension (*Central blatt fur Chir.*, 1914, p. 591).

EYNARD. — A propos de quelques observations sur les fractures

diaphysaires des membres dans les plaies de guerre et de l'esquillectomie totale (*Lyon Chirurgical*, 1916, p. 750).

FENWICK BEEKMAN. — Treatment of wounds in fractures of long bone (*Surg. gyn. and Obstetrics*, 1925, p. 120).

FERRON. — Note sur 3 cas de fractures de jambe par blessures de guerre traitées par l'appareil de Lambret.

FOISY. — Réunion primitive et secondaire dans les plaies de guerre (rapport Demoulin) *Bull. et Mém. Soc. Nat. de Chir.*, 1917, p. 385).

FONTAINE. — A propos de 8 retards de consolidation traités par la sympathectomie périartérielle (*Revue de Chirurgie*, 1926, p. 94 .

FRANTZ. — L'ostéosynthèse métallique (*Thèse Paris*, 1929).

FDERET. — A propos du traitement des fractures diaphysaires ouvertes (*Bull et Mém. de la Soc. Nat. de Chir.*, 1926, p. 682).

— Le traitement des fractures graves suivant la méthode de Lambotte (*Journal de Chirurgie*, t. XI, p. 289).

GARR. — Spontaneous fracture following bone banding for fractures (*The Journal of bone and joint Surgery*, 1926, p. 377).

GAUDIER et MONTAZ. — De la suture primitive immédiate des plaies de guerre (*Lyon Chirurgical*, 1916, p. 685).

GAUDIER (H.) et GAUDIER (E.). — L'ostéosynthèse et les fractures ouvertes (*Bull. et Mém. de la Soc Nat. de Chir.*, 1926, p. 877).

GODARD. — Le traitement opératoire des fractures et luxations ouvertes récentes des membres (*Revue de Chirurgie*, 1927, p. 697).

GOURDET. — Appareils plâtrés à anses armées pour fractures compliquées ou opératoires articulaires (*Bull. et Mém. de la Soc. Nat. de Chir.*, 1911, p. 474).

GRÉGOIRE et MONDOR. — Des sutures primitives dans les plaies de guerre (rapport Hartmann) (*Bull. et Mém. de la Soc. Nat. de Chirurgie*, 1916, p. 2802).

GRIMAULT. — L'ostéosynthèse dans les fractures compliquées (*Archives Franco-belges de Chirurgie*, 1924, p. 1).

GUILLAUME (Louis). — Note sur le traitement des plaies de guerre par le chlorure de magnésium (*Bull. et Mém. de la Soc. de Chir.*, 1917, p. 496).

GUILLOT. — Résultats à longue échéance de l'emploi des agrafes dans la suture des fractures obliques de la jambe (rapport Walther) (*Bull. et Mém. de la Soc. de Chirurgie*, 1927, p. 715).

GUILLOT et DEHELLY. — Traitement des fractures ouvertes (*Bull. et Mém. de la Soc. Nat. de Chirurgie*, 1926, p, 787).

GUILLOT et WOIMANT. — Fermeture des fractures de guerre dans les formations de l'arrière (*Journal de Chirurgie*, t. XIV, p. 217).

GUIMBELLOT. — Sur l'emploi de l'ostéosynthèse dans les fractures ouvertes (*Bull. et Mém. de la Soc. Nat. de Chir.*, 1926, p. 777.

HARDOUIN. — La conduite à tenir en présence d'une fracture compliquée (*Presse Médicale*, 25 mars 1908).

HARTMANN. — *Les plaies de guerre et leurs complications immédiates*, 1 vol., Masson et Cie édit., Paris, 1918.

HEITZ-BOYER et POULIQUEN. — L'accrochage dans les fractures de cuisse (*Bull. et Mém. de la Soc. Nat. de Chirurgie*, t. XXX, 10 octobre 1917, p. 1867).

HENRY. — Traitement de quelques cas de fractures compliquées graves (*Thèse Paris*, 1907-1908).

HEY-GROVES. — Some of the principes and problem related to the treatment of guinshot fractures (*British Médical Journal*, 1906, p. 65).

HEY-GROVES. — The Treatment of Infected open fractures (*The British Journal of Surgery*, 1930, p. 294).

JABOULAY. — Le traitement sanglant des fractures compliquées de jambe par l'appareil à prothèse externe (*Semaine médicale*, 1906, p. 277).

JACKSON et KERMET COOK. — Open reduction ; a report of 122 cases (*The American Journal of Surgery*, janvier 1928, p. 57).

JUVARA. — Fracture comminutive par coup de feu à la partie moyenne du tibia gauche (*Lyon Chirurgical*, mars-avril 1819, p. 129).

— A propos du traitement ostéosynthétique des fractures obliques du tibia (*Bull. et Mém. de la Soc. Nat. de Chirurgie*. n° 21, 23 juin 1928, p. 881).

— Traitement ostéosynthétique des fractures (*Journal de Chirurgie*. t. XVI, n° 6, p. 589).

KIRSCHNER. — Ueber Nagel extension (*Brüns Betträge zur klin. Chir.*, 1909, t. LXIV, p. 266).

KOERBER. — *Ueber Erfahrungen mit der Nagel extension nach Steinmann Münchener Méd. Woch.*, 1911, p. 2107.

KOCH. — Die primäre Wundnaht bei offener Knochenbrüchen der gliedmassen und des Schädels in den Jahren, 1914-1926 (*Archiv. für Klinische Chirurgie*, 1926, t. CXXXXII, p. 641).

LAMBRET. — Appareil pour la réduction et la contention des fractures (rapport Broca) (*Bull. et Mém. de la Soc. Nat. et Chirurgie*, 1910, p. 871).

LAMBOTTE. — *Chirurgie opératoire des fractures*, Masson et Cie édit., 1 vol., Paris, 1913.

LANE. — The treatment of fractures in warfare (*The Lancet*, 1918, p. 4),

LARDENNOIS et BAUMEL. — Les infections gangreneuses des membres. Masson et Cie édit., 1 vol., Paris, 1920.

LAWSON THORNTON. — A method of treatment of old infected compound fractures of the tibia (*Surgery, Sync. and obst.*, 1927, p. 385).

LECÈNE et HUET. — *Ahirurgie des os et des articulations*, Masson et Cie, édit., 1 vol., Paris, 1929.

LECÈNE et LERICHE. — *Thérapeutique Ahirurgicale*, t. I, Masson et Cie, édit., 1926.

LECLERC. — Traitement des fractures ouvertes récentes et non infectées (*Bull. et Mém. de la Soc. Nat. de Ahirurgie*, 1927, p. 177).

Le Fur. — *L'ostéosynthèse en chirurgie de guerre*, Maloine, édit., 1 vol., Paris, 1918.
— L'ostéosynthèse en chirurgie de guerre (*Paris Chirurgical*, t. IX, 1917, p. 285 et p. 405.
— Les ostéosynthèses primitives en chirurgie de guerre (*Paris Chirurgical*, t. X, 1918, p. 161 et p. 257).
Lemaitre. — A propos de 2.537 cas de sutures primitives pour plaies de guerre (*Lyon Chirurgical*, 1918, p 66).
Lenormant. — Une nouvelle méthode de traitement des fractures des membres, l'extension continue par enclouage des os (*Presse médicale*, 1910. p. 699).
Lenormant et Moure. — Le traitement immédiat des plaies accidentelles. Indications et contre-indications de la suture primitive (*Progrès Médical*, 24 juillet 1926, Rapport Congrès d'Amsterdam, 1925).
Lenormant. — Traitement des fractures ouvertes (*Bull. et Mém. de la Soc. Nat. de Chirurgie*, 1927, p. 181).
Leriche. — *Traitement des fractures*, Masson et Cie, édit., 2 vol., 1917.
Leriche. — Rapport au XXXVIe Congrès Français de chirurgie, p. 717.
Leriche et Policard. — Recherches biologiques sur l'ostéosynthèse à la plaque de Lambotte (*Bull. et Mém. de la Soc. Nat. de Chirurgie*, 1918, p. 1145.
— Traitement en 3 temps très rapprochés des grands éclatements diaphysaires comminutits.
Leriche. — Du traitement des fractures compliquées (*Bull. et Mém. de la Soc. Nat. de Chirurgie*, 1926, p. 1105,
Leveuf. — *Traitement des fractures et luxations des membres*, Masson et Cie, édit., 1 vol., Paris, 1925.
Loubat. — Les lésions vasculaires dans leurs rapports avec la gangrène gazeuse (*Imprimerie de l'Université*, 1 vol., Bordeaux, 1926).
Mabille. — Contribution à l'étude du traitement des fractures ouvertes (*Thèse Paris*, 1918, Vigné, édit.).
Mairano. — Recherches expérimentales sur l'influence de la sympathectomie périartérielle sur le processus de guérison des fractures (*Analyse, Journal de Chirurgie*, t. XXVII, p. 174).
Malgaigne. — *Œuvres complètes d'Ambroise Paré*, t. II, p. 328, 1 vol., Baillère. édit., Paris, 1890.
Marxer. — *Ueber die Behandlung der unterschenkelbrüche Durch Sohlen extension.*
— *Münchener Mediz. Wochenschrift*, 1926, p. 239.
Masini. — Les indications opératoires dans les grands écrasements du membre inférieur (*Thèse Paris*, 1907).
Michaelis — Zwei Fälle von schwerer knochenschudigung bei Anwendung der Nagel extension nach Steinmann (*Münch. Mediz. Woechens.*, 1912, p. 1153).
Millet. — L'action des plaques métalliques (plaques de Lambotte) sur les tissus (*Thèse Lyon*, 1919-1920).
Mocquot et Fey. — Gravité des lésions artérielles du membre infé-

rieur dans les plaies de guerre et fréquence de la gangrène consécutive (*Revue de Chirurgie*, 1917, p. 241).

MONJARDINO. — L'ostéosynthèse primitive dans les fractures diaphysaires compliquées (*Analyse in Journal de Chirurgie*, t. XV. p 395).

MORUZI. — Synthèse et prothèse osseuses (*Thèse Paris*, 1929, Doin, édit.).

NÉNON. — Etude sur les fractures diaphysaires de jambe par coup de pied de cheval (*Thèse Lyon*, 1913-1914).

NEUMANN. — Les causes d'insuccès de l'ostéosynthèse (*Rapport à la Société Belge de Chirurgie*, 26 juin 1926).

NIGST. — Die Behandlung dislozierter unterschenkel frakturen mit dem Schrägnagelnach Arnd (*Schweig. Mudiz. Woch.*, 1921, p. 79).

NIMIER. — De la conservation dans le traitement des traumatismes des membres (*Rapports au Congrès français de Chirurgie*, Paris, 1905).

OKINCZYC. — De la ligature et de la suture osseuses amovibles dans les fractures compliquées et infectées en chirurgie de guerre (*Bull. et Mém. de la Soc. Nat. de Chirurgie*, 1915, p. 982 (rapport Hartmann).

OMBRÉDANNE. — Ostéosynthèse temporaire (*Bull. et Mém. de la Soc. Nat. de Chirurgie*, 1924, p. 1158).

PACETTO. — L'influence de la rate dans le processus de guérison des fractures. Recherches expérimentales (*Analyse in Journal de Chirurgie*, t. XXXVI, p. 399).

PATEL. — De la conservation dans les fractures de guerre infectées (*Congrès Français de Chirurgie*, 1919, p. 743).

PASTEAU. — Traitement des fractures compliquées du tibia (*Paris Chirurgical*, 1916, p. 153).

PELLISSIER. Du traitement des fractures obliques de jambes par l'appareil de Lambret (*Thèse Lille*, 1911-1912).

PICOT. — Discussion sur l'ostéosynthèse (*Bull. et Mém. de la Soc. Nat. de Chirurgie*, 1926, p. 508).

— Traitement des fractures ouvertes, (*Bull. et Mém de la Soc. Nat. de Chirurgie*, 1926, p. 598).

— 30 observations de fractures compliquées suturées primitivement, (*Bull. et Mém. de la Soc. Nat de Chirurgie*, 1917, p. 1859 (rapport Duval).

— Technique de la fermeture primitive ou très précoce des fractures de guerre (*Archives de Médecine et de Pharmacie militaires*, 1920, p. 294).

PICQUÉ (R.). — Du traitement des lésions diaphysaires par coup de feu dans une ambulance de l'avant (*Bull.et Mém. de la Soc. Nat. de Chirurgie*, 1916, p. 1743).

POLICARD. — (*Evolution de la plaie de guerre*, Masson et Cie édit., 1 vol., Paris 1918).

PÖRSCH. — *Uber unterschenkel und Knöchelbrüchen Bruns' Berträge zur Cliischen Chirurgie*, t. CXXXXIII, 1928, p. 28.

PRINGLE. — An analysis of 230 cases of open fracture of the long bones treater by operation méthods (*British Journal of Surgery*, 1914, p. 102).

PUTTI. — Le cerclage au ruban dans le traitement sanglant des fractures (*Lyon Chirurgical*, mars-avril 1921).

QUÉNU et MATHIEU. — Appareil pour le traitement des fractures de jambe (méthode de Lambret) (*Presse Médicale*, 1913, p. 981).

RAVEL. — Quelques résultats éloignés d'ostéosynthèse dans les fractures de jambe à Bordeaux (*Thèse Bordeaux*, 1927-1928).

RIBEROL. — Traitement des fractures diaphysaires ouvertes de jambe (*Thèse Paris*, 1927).

RICHARD. — 3 cas d'ostéosynthèse retardée pour fractures ouvertes (*Bull. et Mém. de la Soc. Nat. de Chirurgie*, 1927, p. 179).

RIMANN. — *Zur Behandlung der Komplicierten Frakturen ; Bruns' Berträge zur Klinischen Chir.*, t. L, p. 531).

RITTER. — (*Knochen naht mit Fascien streifen Zentralblatt für Chirurgie*, 1910, p. 1113),

ROBINEAU. — Ostéosynthèse des diaphyses par manchons métalliques (*Archives franco-belges de Chirurgie*, 1930, p. 470).

— Discussion sur l'ostéosynthèse (*Bull. et Mém. de la Soc. Nat. de Chirurgie*, 1929, p. 508).

ROUTIER. — Appareil à extension continue pour fractures de jambes compliquées de plaies latérales, *Bull. et Mém. de la Soc. Nat. de Chirurgie*, 1916, p. 1318).

ROUVILLOIS. — A propos du traitement des fractures diaphysaires ouverttes (*Bull. et Mém. de la Soc. Nat. de Chirurgie*, 1926, p. 637).

ROUVILLOIS et GUILLAUME (LOUIS). — A propos du traitement des fractures par projectile de guerre, *Bull. et Mém. de la Soc. Nat. de Chirurgie*, 1918, p. 516).

ROUX. — A propos de 72 cas d'ostéosynthèses pour fractures relevant de la caisse nationale Suisse d'assurance en cas d'accidents (Suval), (*Extrait de la Revue Suisse des accidents de travail*, mars-avril 1924, n°s 3 et 4).

ROUX et SÉNÈQUE. — Rapport au congrès français de chirurgie (1931).

SCHEFFER. — Ueber die Behandlung der Unterschenkelbrüche, (*Archiv für klin. Chir.*, 1926, t. CXXXXII, p. 643).

SIMON et STULZ. — De l'ostéosynthèse à prothèse perdue dans les fractures diaphysaires compliquées (*Bull. et Mém. de la Soc. Nat. de Chirurgie*, 1926, p. 562 (rapport Lenormant).

SNELLMANN. — *Uber die Heilungs resultate der unterschenkelbrüche Acta Societatis medicorum Fennicae « Duodecim »*, *Helsinski*, 1928, p. 1.

SOMMER. — *Zur Behandlung stark dislozierter unterschenkel frakturen*, (*Deutsche Zeitsch. für Chir.*, 1923, p. 146).

SOULIGOUX. — Traitement des fractures ouvertes, *Bull. et Mèm. de la Soc. Nat. de Chirurgie*, 1926, p. 597.

STANTON. — A simple inextensive and efficient extension apparatus for treating fractures of the tibia and fibula (*Journal of American Medical Association*, 1913, p. 915).

STASSEN. — Traitement des fractures de jambe (*Bull. de l'Académie royale de Médecine de Belgique*, 28 novembre 1925).

STEINMANN. — (*Die Nagel extension Ergebnisse derChirurgie une Orthopädie*, 1910, p. 520).
— Die operative Behaandlung der Frakturen im Dienste der funktionellen knockenbehandlung (*Centralblatt fur Chirurgie*, 1907, p. 938).
STERN. — The conservative treatment of the bone injury in compound fractures (*The Journal of American medical associat.*, 1924, p. 1908).
SUSSENGUTH. — Wie hat sich die Nagel extension in der Frakturenbehanlung bewährt (*Berliner Klinisch. Woch*, 1912, p. 597).
SYLLER. — Behandlung der Brüche länge Röhrenknochen nach methode Böhler (*Bruns' Beiträge zur Klinisch. Ant.*, t. CLI, 2, 1930, p. 331).
TANTON. — Contribution à l'ostéosynthèse prlmitive dans les fractures diaphysaires de guerre (*Bull. et Mém. de la Soc. Nat. de Chirurgie*, 1918, p. 120).
TAVERNIER. — La réunion secondaire précoce des plaies de guerre (*Lyon Chirurgical*, 1924, p. 771).
— Fracture spontanée au niveau d'une ancienne ostéosynthèse du tibia (*Lyon Chirurgical*, 1917, p. 1).
THÉVENOT et TUFFIER. — 115 cas de suture primitive ou secondaire des parties molles chez des fracturés (*Bull. et Mém. de la Soc, Nat. de Chirurgie*, 1918, p. 1038).
THIÉRY. — Traitement des fractures ouvertes (*Bull. et Mém. de la Soc. Nat. de Chirurgie*, 1926, p. 825).
TOUILLON (J.) — Contribution à l'étude du traitement des fractures diaphysaires ouvertes (*Thèse Lyon*, 1927),
VILLARD. — De la fixation métallique des fragments osseux dans les fractures compliquées, infectées,consécutives aux blessures de guerre (*Lyon Chirurgical*, 1916, p. 16).
VAUZANGES. — Du traitement des éclatements diaphysaires par projectiles de guerre (*Thèse Paris*, 1917-1918).
WALTHER. — Fracture compliquée du tiers inférieur de la jambe gauche, réduction par la méthode de Codivilla (*Bull. et Mém. de la Soc. Nat. de Chirurgie*, 1911, p. 390).
— Dicussion dans le traitement des fractures (*Bull. et Mém. de la Soc. Nat de Chirurgie*, 1909, p. 50).
WEISS. — Ergebnisse der operativen knochenbruchbehandlung in Breslauer Allerheiligen Hospital (*Bruns' Beitrage zur klin. Chir.*, déc. 1929, p. 159).
WEISS et GROSS. — Notes de chirurgie de guerre (*Bull. et Mém. de la Soc. Nat. de Chirurgie*, 1915, p. 157).
WILLEMS. — Un appareil à extension sur vis (*Presse Médicale*, 1917, p. 706).
WINNETT ORR et THOMSON. — Maintaining length and position in the treatment of compound fractures (*Journal of American Medical Assoc.*, 1924, p. 1399).
ZENO. — *El tratamiento de las fracturas expuesdas e infectadas*, (*La semana Medica*, 15 sept. 1930, p. 958).